




МИНИСТЕРСТВО
ЗДРАВООХРАНЕНИЯ
РОССИЙСКОЙ ФЕДЕРАЦИИ

УТВЕРЖДАЮ

Президент
Национальной медицинской
ассоциации оториноларингологов

Ю.К. Янов



УТВЕРЖДАЮ

Первый вице-президент
Национальной медицинской
ассоциации оториноларингологов

Н.А. Дайхес

Клинические рекомендации

Паратонзиллярный абсцесс

Кодирование по Международной статистической
классификации болезней и проблем, связанных со здоровьем: **J36, J39.0, J39.1**

Год утверждения (частота пересмотра): **2024**

Возрастная категория: **Взрослые, Дети**

Разработчик клинической рекомендации

Национальная медицинская ассоциация оториноларингологов

Оглавление

- Список сокращений
- Термины и определения
- 1. Краткая информация по заболеванию или состоянию (группы заболеваний или состояний)
- 1.1 Определение заболевания или состояния (группы заболеваний или состояний)
- 1.2 Этиология и патогенез заболевания или состояния (группы заболеваний или состояний)
- 1.3 Эпидемиология заболевания или состояния (группы заболеваний или состояний)
- 1.4 Особенности кодирования заболевания или состояния (группы заболеваний или состояний) по Международной статической классификации болезней и проблем, связанных со здоровьем
- 1.5 Классификация заболевания или состояния (группы заболеваний или состояний)
- 1.6 Клиническая картина заболевания или состояния (группы заболеваний или состояний)
- 2. Диагностика заболевания или состояния (группы заболеваний или состояний) медицинские показания и противопоказания к применению методов диагностики
- 2.1 Жалобы и анамнез
- 2.2 Физикальное обследование
- 2.3 Лабораторные диагностические исследования
- 2.4 Инструментальные диагностические исследования
- 2.5 Иные диагностические исследования
- 3. Лечение, включая медикаментозную и немедикаментозную терапии, диетотерапию, обезболивание, медицинские показания и противопоказания к применению методов лечения
- 4. Медицинская реабилитация и санаторно-курортное лечение, медицинские показания и противопоказания к применению методов медицинской реабилитации, в том числе основанных на использовании природных лечебных факторов
- 5. Профилактика и диспансерное наблюдение, медицинские показания и противопоказания к применению методов профилактики
- 6. Организация оказания медицинской помощи
- 7. Дополнительная информация (в том числе факторы, влияющие на исход заболевания или состояния)
- Критерии оценки качества медицинской помощи
- Список литературы
- Приложение А1. Состав рабочей группы по разработке и пересмотру клинических рекомендаций
- Приложение А2. Методология разработки клинических рекомендаций
- Приложение А3. Справочные материалы, включая соответствие показаний к применению и противопоказаний, способов применения и доз лекарственных препаратов, инструкции по применению лекарственного препарата
- Приложение Б. Алгоритмы действий врача
- Приложение В. Информация для пациента
- Приложение Г1-ГН. Шкалы оценки, вопросники и другие оценочные инструменты состояния пациента, приведенные в клинических рекомендациях

Список сокращений

КТ- компьютерная томография

МКБ 10 – международная классификация болезней 10 пересмотра

ПА – паратонзиллярный абсцесс

СРБ – С-реактивный белок

ТЭ – двусторонняя тонзиллэктомия

Термины и определения

Паратонзиллярный абсцесс (ПА) – заболевание, характеризующееся гнойным расплавлением околоминдаликовой клетчатки, располагающейся между псевдокапсулой небной миндалины и глоточной фасцией, покрывающей мышечные констрикторы глотки. [1; 2; 3].

1. Краткая информация по заболеванию или состоянию (группы заболеваний или состояний)

1.1 Определение заболевания или состояния (группы заболеваний или состояний)

Паратонзиллярный абсцесс (ПА) – заболевание, характеризующееся гнойным расплавлением околоминдаликовой клетчатки, располагающейся между псевдокапсулой небной миндалины и глоточной фасцией, покрывающей мышечные констрикторы глотки [1;2].

1.2 Этиология и патогенез заболевания или состояния (группы заболеваний или состояний)

Заболевание возникает в результате проникновения в паратонзиллярное пространство микроорганизмов, преимущественно, анаэробного типа дыхания, обладающих генетически детерминированными факторами патогенности, при наличии благоприятных условий для их колонизации. В качестве возбудителя чаще всего выступают β -гемолитический стрептококк серогруппы А, а также неспорообразующие облигатно-анаэробные микроорганизмы. При этом в развитии активных форм инфекционного процесса могут принимать участие и представители ко-патогенных микроорганизмов, относящихся к представителям транзитной микробиоты ротоглотки. Паратонзиллит как правило, [3] развивается на фоне изменения иммунного статуса небных миндалин, что проявляется недостаточной региональной иммунореактивностью в виде снижения показателей Т- и В-клеточного звеньев иммунитета [4-8].

В большинстве случаев паратонзиллярный абсцесс развивается вследствие гнойного расплавления паратонзиллярной клетчатки на фоне ее первичного воспаления, чаще, как осложнение ангины, несколько реже – на фоне хронического тонзиллита. При этом имеет место тонзиллогенный путь проникновения инфекции в паратонзиллярное пространство. Возможен также одонтогенный путь поражения паратонзиллярной клетчатки, связанный с наличием кариозного процесса в преимущественно в задних зубах нижней челюсти (вторые моляры, зубы мудрости), а также периостита альвеолярного отростка. В ряде случаев возможно инфицирование в результате попадания инородных тел (рыбные кости и т.д.) в паратонзиллярную клетчатку. При этом инфекция распространяется по лимфатическим сосудам непосредственно на околоминдаликовую клетчатку, минуя небные миндалины. Возникновению паратонзиллита способствует наличие в небных миндалинах глубоких крипт, пронизывающих миндалину через всю её толщу и благоприятствующих развитию при ангинах воспалительных процессов в паратонзиллярной ткани. Частые обострения хронического тонзиллита и рецидивы ангин сопровождаются процессами рубцевания, в частности, в области устьев крипт, небных дужек, где образуются сращения с миндалиной. Этот процесс затрудняет дренирование крипт, что приводит к активизации инфекционных агентов, преимущественно с анаэробным типом метаболизма, и распространению их через капсулу миндалины в паратонзиллярное пространство [9-11].

Наиболее частым местом проникновения инфекции из миндалины в паратонзиллярное пространство является верхний полюс миндалины. Это связано с тем, что в области верхнего полюса вне структуры псевдокапсулы миндалины расположены слизистые железы Вебера, которые вовлекаются в воспаление при хроническом тонзиллите. Отсюда инфекция может распространяться непосредственно в паратонзиллярное пространство, которое в области верхнего полюса миндалины содержит большее количество рыхлой клетчатки, чем в других отделах. Иногда в надминдаликовом пространстве в толще мягкого неба имеется добавочная долька; если она оставлена при тонзилэктомии, то оказывается замурованной рубцами, что создает условия для последующего абсцедирования [12-14].

Перенесенный ранее паратонзиллит или паратонзиллярные абсцессы в анамнезе создают условия для рецидивирования патологического процесса. Это связано с тем, что развивающаяся в результате предшествующих паратонзиллитов рубцовая ткань изолирует те или иные участки паратонзиллярного пространства и способствует формированию латентных очагов активной инфекции в этих участках [13;15;16].

Воспалительные изменения в паратонзиллярной клетчатке бывают различной интенсивности – от воспалительных инфильтратов до некроза тканей. При сформировавшемся абсцессе участки паратонзиллярной ткани густо инфильтрованы лейкоцитами. Иногда абсцедирование и некроз настолько распространяются наружу, что образуется сообщение между паратонзиллярным и парафарингеальным пространствами. Чаще это бывает при наружном или боковом паратонзиллите [11-13].

В процесс вовлекается также и ткань самой миндалины, в паренхиме которой, как правило, обнаруживаются выраженные в той или иной степени явления обострения хронического тонзиллита: инфильтрация лейкоцитами лимфоидной ткани и соединительнотканых трабекул, эпителиального покрова крипт и поверхности миндалины [13-15].

Различают клинико-морфологические формы паратонзиллита: *отечную, инфильтративную и абсцедирующую*. Каждая из этих форм может существовать отдельно, либо является лишь стадией, фазой, которая затем переходит в другую. Если преобладают лимфостаз и отек тканей, можно говорить об отечной форме паратонзиллита; при инфильтративной форме вокруг сосудов, мышечных волокон и слизистых желез скапливаются лимфогистиоциты и нейтрофильные лейкоциты; при переходе к абсцедированию клеточная инфильтрация ещё более нарастает [4;8].

При обращении к врачу отечная форма воспаления диагностируется редко, инфильтративная – у 15 – 20%, у большинства больных определяется абсцедирующая форма паратонзиллита – до 80 – 85%. Чаще от начала заболевания до формирования абсцесса проходит 4-6 дней, однако в ряде случаев этот срок резко сокращается и составляет несколько часов. Иногда начавшийся воспалительный процесс в паратонзиллярном пространстве подвергается обратному развитию под воздействием своевременного адекватного консервативного лечения, возможна также инкапсуляция небольшого абсцесса [13;17-19].

1.3 Эпидемиология заболевания или состояния (группы заболеваний или состояний)

Паратонзиллярный абсцесс занимает одно из первых мест среди гнойных процессов глотки по тяжести и наблюдается у людей любого возраста, однако чаще паратонзиллитом болеют в возрасте от 15 до 30 лет; в более молодом, а также в более пожилом возрасте он встречается реже. Заболевание одинаково часто поражает мужчин и женщин [4;20;21].

1.4 Особенности кодирования заболевания или состояния (группы заболеваний или состояний) по Международной статистической классификации болезней и проблем, связанных со здоровьем

J36 - Перитонзиллярный абсцесс

J39.0 - Ретрофарингеальный и парафарингеальный абсцесс

J39.1 - Другой абсцесс глотки

1.5 Классификация заболевания или состояния (группы заболеваний или состояний)

Выделяют несколько локализаций паратонзиллярного абсцесса:

1. Супратонзиллярная локализация (передневерхняя), встречается более чем в 70% случаев (абсцесс локализуется между капсулой миндалина и верхней частью передней небной дужкой);
2. Задняя локализация, встречается реже и составляет около 15% случаев (абсцесс локализуется между небной миндалиной и задней дужкой);
3. Нижняя локализация, встречается чуть более чем в 5% случаев (абсцесс локализуется между нижним полюсом миндалина и боковой стенкой глотки);
4. Боковая локализация (латеральная), встречается менее чем в 5% случаев (абсцесс локализуется между средней частью миндалина и боковой стенкой глотки) [4;8;17].

1.6 Клиническая картина заболевания или состояния (группы заболеваний или состояний)

Паратонзиллярный абсцесс чаще возникает на фоне ангины или через несколько дней после ее завершения. Сначала в околоминдаликовой клетчатке появляются гиперемия сосудов, нарушение их проницаемости, развивается отек и наступает мелкоклеточная инфильтрация. Всасывание бактериальных токсинов и продуктов воспалительной реакции вызывает лихорадку, явления интоксикации, изменение состава крови. Сдавливание нервных стволов вызывает резкую боль, нарушения со стороны центральной и вегетативной нервной системы. Абсцесс образуется вследствие гнойного расплавления инфильтрата, возникающего в паратонзиллярном пространстве. Заболевание начинается с появления боли при глотании, которая постепенно становится постоянной и резко усиливается при попытке проглотить слюну, иррадирует в ухо, зубы. Характерными симптомами являются головная боль, общая разбитость, повышение температуры тела до фебрильных цифр, при этом больные отказываются от пищи и питья. В подавляющем большинстве случаев постепенно возникает и нарастает тризм жевательной мускулатуры. Речь становится невнятной и гнусавой. В результате воспаления мышц глотки и шейного лимфаденита возникает болевая реакция при поворотах головы, больной держит голову набок и поворачивает ее при необходимости вместе со всем корпусом [4;8;21].

Общее состояние больного становится тяжелым не только потому, что имеется гнойное воспаление в глотке и явления системной интоксикации, но и в связи с мучительной болью в горле, нарушением сна, невозможностью проглотить жидкость и голоданием [4;8;17].

Помимо этого, для различной локализации паратонзиллярного абсцесса характерна определенная специфичность клинической симптоматики [4;8;13].

При передневерхнем или переднем паратонзиллярном абсцессе отмечается резкое выбухание верхнего полюса миндалина вместе с небными дужками и мягким небом к средней линии, поверхность которого напряжена и гиперемирована, язычок смещен в противоположную сторону, миндалина оттеснена также книзу и кзади.

Задний паратонзиллярный абсцесс, локализуясь в клетчатке между задней дужкой и миндалиной, может распространиться на дужку и боковую стенку глотки. При фарингоскопии в этой же области отмечается припухлость. Небная миндалина и передняя дужка могут быть мало изменены, язычок и мягкое небо обычно отечны и инфильтрированы.

Нижний паратонзиллярный абсцесс имеет менее выраженные фарингоскопические признаки. Отмечаются лишь отек и инфильтрация нижней части передней дужки, однако субъективные проявления болезни при этой локализации значительны. В процесс обычно вовлекается и прилежащая часть корня языка, что может приводить к болезненности при его движении, иногда бывает отек язычной поверхности надгортанника. Возможно распространение коллатерального отека на верхний отдел гортани, что может привести к ее стенозированию.

Наружный, или боковой паратонзиллярный абсцесс встречается реже остальных форм, однако является наиболее тяжелым. Процесс развивается в клетчатке, заполняющей

тонзиллярную нишу кнаружи от миндалины, поэтому условия для самопроизвольного вскрытия с прорывом гноя в полость глотки здесь наименее благоприятные. При данной локализации выражены отечность и инфильтрация мягких тканей шеи на стороне поражения, кривошея, тризм. Со стороны глотки воспалительные изменения бывают меньше. Отмечаются умеренное выбухание всей миндалины и отечность окружающих ее тканей [4;8;13].

2. Диагностика заболевания или состояния (группы заболеваний или состояний), медицинские показания и противопоказания к применению методов диагностики

Критерии установления диагноза.

Диагноз «паратонзиллярный абсцесс» ставится на основании:

1. *анамнестических данных;*
2. *физикального обследования, включающего оценку врачом общего состояния пациента с тщательным осмотром подчелюстной области и регионарных лимфатических узлов, а также по данным результатов обследований другими специалистами;*
3. *инструментального обследования глотки – фарингоскопии*
4. *данных лабораторных исследований [4;12;13].*

2.1 Жалобы и анамнез

Из анамнеза важны указания на наличие недавно перенесенных ангин, хронического тонзиллита, предыдущие эпизоды паратонзиллита и паратонзиллярного абсцесса, проводимое ранее лечение хронического тонзиллита и его эффективность, наличие данных о кариозном процессе в полости рта, возможном попадании инородных тел, включая рыбные кости и т.д. [4;13].

У больного паратонзиллярным абсцессом вне зависимости от формы заболевания имеются фарингеальные жалобы:

боль в горле различной интенсивности, чаще резкой, односторонней, усиливающейся при глотании с возможной иррадиацией в ухо, зубы на соответствующей стороне

ощущение инородного в области горла,

гнусавость,

неприятный запах изо рта,

боль в шее при поворотах головы

тризм жевательной мускулатуры,

слюнотечение

Эти жалобы крайне специфичны для данной патологии. Также возможно появление неприятного запаха изо рта.

Помимо этого, могут наблюдаться жалобы системного характера:

длительное недомогание, общая слабость, разбитость.

снижение работоспособности,

фебрильная лихорадка,

головная боль

Системные жалобы неспецифичны и всегда требуют проведения тщательного обследования больного и дифференциального диагноза.

Рекомендуется с целью постановки диагноза и проведения дифференциальной диагностики выявлять фарингеальные и системные жалобы у детей и взрослых, особенно часто болеющих острым тонзиллитом (ангиной) и у пациентов, страдающих хроническим тонзиллитом [4;8;10;13].

2.2 Физикальное обследование

Оценка общего состояния, общий осмотр и фарингоскопия позволяют исключить острые заболевания с поражением глотки и полости рта и перейти к диагностике паратонзиллярного абсцесса.

- **Рекомендуется** всем пациентам с подозрением на паратонзиллярный абсцесс осмотр врачом оториноларингологом с целью оценки общего состояния, выявления системных проявлений и наличия реактивных изменений со стороны слизистой оболочки и мягкотканых структур ротоглотки [4;13;17;19].

Уровень убедительности рекомендаций С (уровень достоверности доказательств – 5).

Комментарии. К системным проявлениям паратонзиллярного абсцесса относятся:

- *повышение температуры тела (чаще фебрильная лихорадка), связанная с острым заболеванием, имеющим инфекционную природу.*
- *слабость, недомогание, явления общей интоксикации, связанное с системными проявлениями заболеванием инфекционной природы [4;8;17].*

Уровень убедительности рекомендаций С (уровень достоверности доказательств – 5)

Комментарии: к местным признакам паратонзиллярного абсцесса (которые наиболее выражены при передней локализации абсцесса) относят:

- *яркую гиперемию, отек и воспалительную инфильтрацию слизистой оболочки нёбных дужек, небных миндалин, мягкого неба и язычка, задней стенки глотки;*
- *асимметрию мягкого неба, смещение одной из миндалин;*
- *ограничение открывания рта;*
- *регионарный лимфаденит (в зависимости от локализации возможно увеличение, уплотнение, болезненность при пальпации поднижнечелюстных, задненижнечелюстных, передних и задних шейных лимфатических узлов [4;8;17].*

2.3 Лабораторные диагностические исследования

Лабораторные методы диагностики: анализы крови, мочи, бактериологическое и микологическое исследование посевов со слизистой оболочки миндалин, цитологическое исследование содержимого лакун, не имеют существенного значения в выявлении паратонзиллярного абсцесса, однако общий (клинический) анализ крови и исследование уровня С-реактивного белка в сыворотке крови позволяют подтвердить реактивный характер течения бактериального воспаления. Представляется целесообразным выполнение микробиологического исследования патологического экссудата, полученного после хирургического вскрытия абсцесса с выделением чистой культуры возбудителя и проведением теста на антибиотикочувствительность, с целью, в случае необходимости, дальнейшей коррекции эмпирической антибактериальной терапии [1;7;8;10].

- **Рекомендуется** всем пациентам с подозрением на паратонзиллярный абсцесс клинико-лабораторное исследование (исследование уровня С-реактивного белка в сыворотке крови, Общий (клинический) анализ крови (Общий (клинический) анализ крови развернутый), Общий (клинический) анализ мочи для выявления реактивного характера течения бактериального воспаления) [10;12;13].

Уровень убедительности рекомендаций С (уровень достоверности доказательств – 5)

Комментарии. *Высокие показатели уровня лейкоцитов, сдвиг лейкоцитарной формулы влево, высокие показатели СРБ свидетельствуют о гиперреактивном характере течения процесса с высоким риском развития тонзиллогенных осложнений и требуют коррекции терапии, включая антибактериальную терапию [4].*

- **Рекомендуется** микробиологическое (культуральное) исследование гнойного отделяемого, полученного после хирургического вскрытия абсцесса, на аэробные и факультативно-анаэробные микроорганизмы, неспорообразующие анаэробные микроорганизмы, определение чувствительности микроорганизмов к антимикробным химиотерапевтическим препаратам с целью коррекции эмпирической антибактериальной терапии, а также микробиологическое (культуральное) исследование слизи и пленок с миндалин на палочку дифтерии (*Corinebacterium diphtheriae*), с целью исключения дифтеритической инфекции (выявление tox+ штаммов *C.diphtheriae*) [34].

Уровень убедительности рекомендаций С (уровень достоверности доказательств – 5)

Комментарии: *материал из полости абсцесса забирают непосредственно после вскрытия гнойной полости с последующим введением в нее стерильного ватного тампона или стерильного 0,9% раствора натрия хлорида** непосредственно в полость абсцесса и затем аспирируя содержимое в стерильный шприц. При этом необходимо помнить о том, что гной содержит большое количество протеолитических ферментов, разрушающих структуры микроорганизмов, и по возможности забирать для исследования не само гнойное отделяемое, а смыв или мазок со стенок полости абсцесса. После этого патологический материал, с соблюдением правил асептики, вносится в пробирку с транспортной питательной средой и*

доставляется в бактериологическую лабораторию. Транспортные питательные среды по своему составу должны соответствовать биологическим свойствам этиологически значимым микроорганизмам. Для транспортировки патологического материала с целью исключения наличия tox+ штаммов *C.diphtheriae* необходимо использовать специальные среды. Оптимальное время доставки патологического материала в бактериологическую лабораторию – 40 минут. Материал для проведения молекулярно-генетических исследований доставляется в лабораторию в пробирках типа «эппендорф». При этом, по возможности, особое внимание необходимо уделять минимальному наличию активного гноя в исследуемом материале из-за большого содержания протеолитических ферментов, способных лизировать генетический материал микроорганизмов. [13].

2.4 Инструментальные диагностические исследования

Обычной фарингоскопии, выполняемой врачом оториноларингологом, как правило, достаточно для всесторонней оценки состояния слизистой оболочки и citoархитектоники ротоглотки для выявления/исключения паратонзиллярного абсцесса.

Осмотр выполняется при ярком направленном освещении, достигаемом с помощью специального осветителя, отраженного света от лобного рефлектора, эндоскопа. Держа шпатель в левой руке, отжимают им передние 2/3 языка книзу, не касаясь его корня. Шпатель вводят через правый угол рта [4;13].

- **Рекомендуется** всем пациентам с подозрением на паратонзиллярный абсцесс выполнение фарингоскопии для проведения дифференциального диагноза с различными острыми состояниями, характеризующимися поражением слизистой оболочки глотки и полости рта [4;8;17].

Уровень убедительности рекомендаций С (уровень достоверности доказательств – 5)

- **Рекомендуется** инструментальное обследование - фарингоскопия всем детям и взрослым с целью выявления паратонзиллярного абсцесса [4].

Уровень убедительности рекомендаций С (уровень достоверности доказательств – 5)

Комментарии: Выявление фарингоскопических признаков является решающим в диагностике паратонзиллярного абсцесса.

- **Рекомендуется** при подозрении на распространение воспалительного процесса в гортаноглотку, проведение непрямой ларингоскопии или фиброларингоскопии [8;13].

Уровень убедительности рекомендаций С (уровень достоверности доказательств – 2)

- **Рекомендуется** с целью уточнения диагноза, объективизации локализации абсцесса и состояния регионарных лимфатических узлов проведение компьютерной томографии (Компьютерная томография верхних дыхательных путей и шеи) (КТ) и ультразвукового исследования шеи (Ультразвуковое исследование мягких тканей (одна анатомическая зона)) [23;25;26].

Уровень убедительности рекомендаций С (уровень достоверности доказательств – 2)

Комментарии: В тяжелых случаях, когда не удается установить точный диагноз, локализацию абсцесса или требуется дифференцировать воспаление паратонзиллярной клетчатки и более глубоких отделов шеи, используется КТ и УЗИ шеи.

2.5 Иные диагностические исследования

Паратонзиллярный абсцесс следует дифференцировать с дифтерией, скарлатиной, абсцессом язычной миндалины, абсцессами подъязычной области, флегмоной дна полости рта, новообразованиями ротоглотки, перекоронитом. [4;10;13].

Односторонняя припухлость ротоглотки с гиперемией и отеком слизистой оболочки, похожая на паратонзиллит, может наблюдаться при дифтерии и скарлатине, с которыми проводят дифференциальную диагностику. При этом, прежде всего, необходимо учитывать определенные эпидемиологические данные.

При дифтерии, как правило, за счет отека слизистая оболочка имеет бледно-цианотичный цвет, бывают налеты (сероватого цвета, распространяются за пределы поверхности небных миндалин), однако при этом отсутствует тризм; по результатам микробиологического исследования выделяют штаммы *Corynebacterium diphtheriae* (tox+) [4;8].

Для скарлатины характерны розеолезная сыпь на коже, четкая граница пораженной и интактной слизистой оболочки, «малиновый» язык. При воспалении и абсцедировании в области язычной миндалины отсутствует тризм и характерные изменения в ротоглотке. При флегмоне дна полости рта боли, отек и инфильтрация локализуются в подчелюстной области, движения языком ограничены, изменения со стороны небных дужек и миндалин отсутствуют [4;13].

В некоторой степени сходны с паратонзиллитом опухолевые заболевания — рак, лимфосаркома, лимфоэпителиома миндалины. Для них характерно медленное развитие, отсутствие температурной реакции, сильных болей в горле и тризма жевательной мускулатуры, а также болезненности при пальпации регионарных лимфатических узлов (последние обычно плотные, малоболезненные и малоподвижные) позволяют дифференцировать опухоли глотки и паратонзиллит [4;13].

В редких случаях припухлость в глотке может быть связана с близким от поверхности положением сонной артерии или ее аневризмы. Наличие пульсации, определяемой визуально, позволяет поставить верный диагноз [4].

3. Лечение, включая медикаментозную и немедикаментозную терапии, диетотерапию, обезболивание, медицинские показания и противопоказания к применению методов лечения

Лечение пациентов с паратонзиллярным абсцессом осуществляет врач-оториноларинголог в условиях специализированного учреждения. Основным видом лечения является хирургическая санация полости абсцесса [4;13].

3.1 Консервативное лечение

Консервативная терапия служит дополнением хирургическим методам лечения и направлена на санацию сформировавшегося очага инфекции и недопущение генерализации инфекции и снижению реактивно-воспалительных изменений, возникших в тканях ротоглотки [4;8;20-22].

3.1.1 Общее лечение

Основная роль в консервативной терапии отводится назначению антибактериальных препаратов системного действия.

- **Рекомендуется** назначение системной антибактериальной терапии (Антибактериальные препараты системного действия) при паратонзиллярном абсцессе [4;8;27-30].

Уровень убедительности рекомендаций С (уровень достоверности доказательств – 5)

Комментарии: *Антибактериальная терапия должна быть начата до получения результатов бактериологического исследования, должна носить эмпирический характер с учетом индивидуальных клинических проявлений.*

Поскольку в этиологии паратонзиллярного абсцесса велико значение микробных ассоциаций с присутствием облигатно-анаэробных микроорганизмов, в качестве препаратов эмпирической терапии необходимо применять антибиотики широкого спектра, способные воздействовать и на облигатно-анаэробные микроорганизмы [4;12;20;29]. См. таблицу 1

Таблица 1. Рекомендуемые антибактериальные препараты (АБП) и режимы лечения паратонзиллярного абсцесса [35, 36, 37, 38]

Показание	Препараты выбора
Пероральные антибактериальные препараты	Амоксициллин+ клавулановая кислота** внутрь 500/125 мг 3 раза в сутки или 875/125 мг 2 раза в сутки* (дозы указаны для пациентов 12 лет и старше или с массой тела 40 кг и более, см. также инструкцию) или #Амоксициллин+ сульбактам 1 г 2-3 раза в сутки для пациентов 12 лет и старше до 10 дней. Дети до 12 лет: 20-40 мг/кг/сут в 2-3 приема.
Парентеральные антибактериальные препараты	Цефтриаксон** внутримышечно или внутривенно 2 г 1 раз в сутки в течение 4-14 дней до 10 дней. Новорожденным (до 2 недель) назначают по 20-50 мг/кг массы тела 1 раз/сут. Суточная доза не должна превышать 50 мг/кг массы тела. При определении дозы не следует делать различия между доношенными и недоношенными детьми. Грудным детям и детям младшего возраста (с 15 дней до 12 лет) назначают по 20-80 мг/кг массы тела 1 раз/сут. Цефотаксим** внутримышечно или внутривенно 1 г 2 раза в сутки до 10 дней. Обычная доза для новорожденных и детей младше 12 лет - 50-100 мг/кг массы тела/сут с промежутками введения от 6 до 12 ч. Для недоношенных детей суточная доза не должна превышать 50 мг/кг. Клиндамицин** - 300 мг 2 раза в сутки, при тяжелом течении – до 1,2-4,8 г/сут (разделенные на 2-4 равные дозы). Детям #20-40 мг/кг/сут (разделенные на 3-4 равные дозы) при непереносимости цефалоспоринов 3-его поколения.

* в детской практике дозировка зависит от возраста и массы тела ребенка

Курс антибактериальной терапии в среднем составляет от 10 до 14 суток. Препаратами выбора являются комбинации пенициллинов, включая комбинации с ингибиторами бета-лактамаз, имеющие широкий спектр действия, включая активность в отношении облигатно-анаэробных патогенов. При наличии проблем с проглатыванием таблетированных форм антибактериальных препаратов, возможно использование диспергируемых лекарственных форм, суспензий или парентеральных лекарственных форм.

При наличии выраженных реактивных проявлений со стороны мягкотканых образований глотки и шеи, выраженного тризма жевательной мускулатуры, обуславливающего невозможность приема таблетированных форм, а также высоком риске развития генерализованных осложнений, показано назначение парентеральных цефалоспоринов 3-го поколения, а при их непереносимости – линкозамидов (клиндамицин** – код АТХ: J01FF).

В детской практике предпочтительнее применение комбинации пенициллинов, включая комбинации с ингибиторами бета-лактамаз (ампициллин+сульбактам** – код АТХ: J01CR01 и амоксициллин+ клавулановая кислота** – код АТХ: J01CR02); дозировка зависит от возраста и массы тела ребенка.

Помимо системной антибактериальной терапии необходимо назначение системной противовоспалительной терапии, направленной на купирование реактивной симптоматики, лихорадки и/или болевого синдрома. С этой целью возможно использование нестероидных противовоспалительных и противоревматических препаратов ([M01A](#)) [4;8;24;27;31].

- **Рекомендуется пациентам с выраженными реактивными проявлениями ПА с целью уменьшения воспалительной симптоматики применение нестероидных противовоспалительных и противоревматических препаратов (M01A) в стандартных рекомендованных дозах [4;21;30]**

Уровень убедительности рекомендаций С (уровень достоверности доказательств – 5)

Комментарии: *Принцип обезболивающего действия НПВС основан на подавлении активности циклооксигеназы 1-го и 2-го типов (ЦОГ-1, ЦОГ-2) – основных ферментов, являющихся предшественниками появления простагландинов.*

Назначение антигистаминных средств системного действия при лечении паратонзиллярного абсцесса обуславливают системные эффекты гипосенсибилизации и уменьшают выраженность токсико-аллергических реакций и системной интоксикации.

- **Рекомендуется всем пациентам с ПА с целью гипосенсибилизации назначение антигистаминных средств системного действия [13].**

Уровень убедительности рекомендаций С (уровень достоверности доказательств – 5).

- **Рекомендуется всем пациентам с ПА применение препаратов системного действия для повышения естественной резистентности организма [8;13;24;27].**

Уровень убедительности рекомендаций С (уровень достоверности доказательств 5).

Комментарии: *к этой группе относят препараты кальция, аскорбиновой кислоты (витамин С), витамины А (A11CA). При проведении данной терапии необходимо проводить динамический контроль на основе анализа клинических симптомов, лабораторных и дополнительных инструментальных методов и избегать полипрагмазии.*

- При выраженной общей интоксикации **рекомендуется** проведение системной инфузионной (растворы, влияющие на водно-электролитный баланс **B05BB**) и дезинтоксикационной терапии [13].

Уровень убедительности рекомендаций С (уровень достоверности доказательств – 5)

3.1.2 Местное лечение

- **Рекомендуется всем пациентам с ПА проведение симптоматической противовоспалительной, обезболивающей, антисептической терапии местными средствами в виде полосканий, инсуффляций, ингаляций, а также таблеток и пастилок для рассасывания [4;8;28-31].**

Уровень убедительности рекомендаций С (уровень достоверности доказательств – 5)

Комментарии: *Целью местной терапии является быстрое уменьшение выраженности болевого синдрома и других воспалительных явлений, а также профилактика вторичного*

инфицирования поврежденной слизистой оболочки. Местная терапия не может заменить системную антибактериальную терапию, т.к. не влияет на вероятность развития «поздних» аутоиммунных осложнений [28-31].

При назначении местных антисептиков: следует придерживаться разрешенной кратности приема и возрастных ограничений в связи с определенной токсичностью некоторых из них и учитывать возможность развития аллергических реакций и индивидуальных реакций непереносимости [13;28-31;33].

Местные нестероидные противовоспалительные препараты: могут входить как в состав комплексных средств, так и применяться в виде монопрепаратов [8;13].

3.1.3 Физиотерапевтическое лечение

Физиотерапевтическое лечение может применяться после выполнения хирургического вмешательства (вскрытие паратонзиллярного абсцесса или одномоментного вскрытия абсцесса в процессе удаления небных миндалин). Может использоваться как самостоятельный метод общего (на поверхность тела или его частей) и местного (на область миндалин и регионарных лимфатических узлов) воздействия. [4;13;32].

- **Рекомендуется** пациентам с паратонзиллярным абсцессом, после выполнения хирургического лечения, не ранее чем через 3 недели после купирования острого воспаления, консультация врача-физиотерапевта с целью решения вопроса о проведении физиотерапии с целью вспомогательного лечения [4,13,32]

Уровень убедительности рекомендаций С (уровень достоверности доказательств – 5).

Комментарии: Возможно введение лекарственных веществ в область расположения полости абсцесса или на область тонзиллярных ниш, а также регионарных лимфатических узлов с помощью различных физических методов воздействия.

3.2 Хирургическое лечение

Пациентам с впервые возникшим паратонзиллярным абсцессом показано его вскрытие и дренирование.

- **Рекомендуется** хирургическое лечение – вскрытие и дренирование паратонзиллярного абсцесса [4;8;13;22].

Уровень убедительности рекомендаций С (уровень достоверности доказательств – 5)

Комментарии: при различных локализациях процесса и различных техниках вскрытия паратонзиллярного абсцесса с использованием различных инструментов существуют единые принципы: убедиться в отсутствии пульсации в месте вскрытия, продвижение на глубину более 0,5 см в паратонзиллярную клетчатку производить только тупым путем, вскрытие производить достаточно широко (до 4 см) для адекватного дренирования абсцесса.

Выбор хирургического разреза определяется локализацией воспалительного процесса в паратонзиллярной клетчатке. Операция проводится под местной аппликационной анестезией. При передневерхнем абсцессе вскрытие проводят либо через небно-язычную дужку в типичном месте, либо в месте наибольшего выбухания. Задний паратонзиллярный абсцесс рекомендуют дренировать через заднюю небную дужку, отступая 0,5 см от ее края. При вскрытии нижнего паратонзиллярного абсцесса разрез тканей осуществляется в нижней части небно-язычной дужки. Техника вскрытия паратонзиллярных абсцессов должна предусматривать обильное кровоснабжение данной области ветвями крупных артерий, поэтому рекомендуется рассечение тканей проводить вдоль хода сосудов и на небольшую глубину (0,5-1,0 см), а далее корнцангом, раздвигая ткани проводить вскрытие абсцессов, дабы исключить возможность травмирования крупных артериальных стволов. После вскрытия абсцессов проводятся полоскания глотки растворами антисептиков,

В последующем регулярно проводят разведение краев разреза с целью адекватного дренирования до формирования регенеративных изменений в полости абсцесса.

Радикальным методом лечения паратонзиллярного абсцесса является удаление небных миндалин со вскрытием абсцесса, которую проводят при наличии частых ангин в анамнезе или повторном развитии паратонзиллита или паратонзиллярного абсцесса, его затяжном течении, неадекватном дренировании вскрытого абсцесса, при возникновении кровотечения вследствие выполнения его вскрытия или при развитии прочих тонзиллогенных осложнений [4].

- **Рекомендуется пациентам с ПА** при наличии частых ангин в анамнезе или повторном развитии паратонзиллита или паратонзиллярного абсцесса, его затяжном течении, неадекватном дренировании вскрытого абсцесса, при возникновении кровотечения вследствие выполнения его вскрытия, хирургическое лечение – удаление небных миндалин (Тонзилэктомия) со вскрытием абсцесса (Вскрытие паратонзиллярного абсцесса). [4;8;13;22].

Уровень убедительности рекомендаций С (уровень достоверности доказательств – 5)

Комментарии: Удаление небных миндалин со вскрытием абсцесса, позволяет не только дренировать полость абсцесса, но и удалить очаг инфекции в миндалине, который является причиной формирования абсцесса в околоминдаликовой клетчатке.

Удаление небных миндалин со вскрытием абсцесса проводят в любом возрасте, начиная от 3-4 до 70 лет и старше. Противопоказаниями для удаления небных миндалин со вскрытием абсцесса считают терминальные или крайне тяжелое состояние пациента, обусловленное патологией внутренних органов; тромбоз сосудов мозга; разлитой менингит.

После инфильтрационной анестезии выполняют разрез слизистой оболочки вдоль края передней небной дужки. Через разрез за псевдокапсулой небной миндалины вводят распатор и выделяют ее верхний полюс. Как правило, в этот момент происходит вскрытие и опорожнение абсцесса. Верхний полюс миндалины берут на зажим и тупым путём отсепаровывают миндалину от передней и задней небных дужек, низводят ее при помощи широкой хирургической ложки до нижнего полюса, при необходимости, разрушают спайки. В области нижнего полюса миндалину отсекают при помощи проволочной петли (петля Бахона). После окончания операции внимательно осматривают тонзиллярную нишу на предмет наличия возможного патологического выпячивания (признак наличия парафарингеального абсцесса).

3.3 Иное лечение

Не существует.

4. Медицинская реабилитация и санаторно-курортное лечение, медицинские показания и противопоказания к применению методов медицинской реабилитации, в том числе основанных на использовании природных лечебных факторов

Вопросы реабилитации при паратонзиллярном абсцессе разработаны недостаточно [8].

- **Рекомендуется** после вскрытия паратонзиллярного абсцесса, выполнение двусторонней тонзиллэктомии (Тонзилэктомия) в плановом порядке через 3 месяца [4;13].

Уровень убедительности рекомендаций С (уровень достоверности доказательств – 5)

- **Рекомендуется** после проведения тонзиллэктомии в течение одного месяца ограничение физической нагрузки [4;13].

Уровень убедительности рекомендаций С (уровень достоверности доказательств – 5)

5. Профилактика и диспансерное наблюдение, медицинские показания и противопоказания к применению методов профилактики

Профилактика ПА заключается в проведении мероприятий по недопущению развития заболевания (первичная), ухудшения течения (вторичная) и недопущению развития осложнений (третичная) [8;13].

- **Рекомендуется** выявление факторов риска развития ПА на первом этапе диспансеризации [4,8,13].

Уровень убедительности рекомендаций С (уровень достоверности доказательств – 5)

Комментарии: К факторам риска развития ПА относятся признаки наличия хронического тонзиллита, а также рецидивирующий острый тонзиллит. Профилактические мероприятия заключаются в устранении факторов риска закаливанием, санитарно-просветительской работе с населением по разъяснению причин возникновения абсцесса, своевременном лечении заболеваний зубов, десен

6. Организация оказания медицинской помощи

Лечение в большинстве случаев осуществляется врачом-оториноларингологом в условиях соответствующего хирургического стационара.

Показанием для госпитализации является необходимость вскрытия паратонзиллярного абсцесса или удаления небных миндалин со вскрытием абсцесса.

Улучшение состояния после вскрытия паратонзиллярного абсцесса или вскрытия абсцесса в процессе выполнения тонзиллэктомии наблюдается уже через 12-24 ч.

Показанием к выписке пациента из стационара является завершение лечения в оториноларингологическом отделении после удаления небных миндалин со вскрытием абсцесса на 5-7-е сутки после операции при неосложненном течении [22]. Выписка из стационара осуществляется при устойчивом купировании проявлений болезни и отсутствии угрозы жизни и здоровью пациента.

7. Дополнительная информация (в том числе факторы, влияющие на исход заболевания или состояния)

Прогноз при ПА, при условии адекватного лечения, в большинстве случаев благоприятный.

Риск развития гнойных генерализованных осложнений повышается на фоне первичных и приобретенных иммунодефицитных состояний (врожденный иммунодефицит, прием иммуносупрессивной и цитостатической терапии, ВИЧ-инфекция).

Осложнения.

Отсутствие лечения или неадекватное лечение ПА чревато высокой вероятностью развития **гнойных осложнений, включая генерализованные:**

- флегмона мягких тканей щеи
- гнойный медиастинит
- тонзиллогенный сепсис
- инфекционно-токсический шок

Критерии оценки качества медицинской помощи

№	Критерии качества	Оценка выполнения
1.	Выявление жалоб и анамнеза	Да/нет
2.	Выполнен общий осмотр врачом-оториноларингологом	Да/нет
3.	Выполнена фарингоскопия врачом-оториноларингологом	Да/нет
4.	Выполнена фарингоскопия для проведения дифференциального диагноза с различными острыми состояниями, характеризующимися поражением слизистой оболочки глотки и полости рта	Да/нет
5.	Выполнено клиничко-лабораторная диагностика: общий (клинический) анализ крови, общий (клинический) мочи, исследование уровня С-реактивного белка в сыворотке крови	Да/нет
6.	Выполнено микробиологическое (культуральное) исследование гнойного отделяемого, полученного после хирургического вскрытия абсцесса	Да/нет
7.	Проведена терапия антибактериальными препаратами системного действия	Да/нет
8.	Выполнено хирургическое лечение – вскрытие и дренирование паратонзиллярного абсцесса (в зависимости от медицинских показаний и при отсутствии медицинских противопоказаний)	Да/нет

Список литературы

1. Карнеева О.В., Дайхес Н.А., Поляков Д.П. Протоколы диагностики и лечения острых тонзиллофарингитов Русский медицинский журнал «Оториноларингология». 2015; № 6: с. 307-311.
2. Цветков, Э.А. Адено tonsиллиты и их осложнения. Лимфоэпителиальное глоточное кольцо в норме и патологии / Э.А.Цветков. – СПб.: ЭЛБИ, 2003. - 123с.
3. Л.Ф. Азнабаева, Н.А. Арефьева, Ф.А. Хафизова. Экология и иммунология слизистых оболочек верхних дыхательных путей / сборник тезисов второго конгресса Российского общества ринологов.- 1996, Сочи.
4. Пальчун В.Т. и соавт. Воспалительные заболевания глотки: руководство для врачей / В.Т. Пальчун, Л.А. Лучихин, А.И. Крюков. – М.: «ГЭОТАР- Медиа», 2012. – 288с.
5. Бухарин О.В. Экология микроорганизмов человека / Под ред О.В.Бухарина. – Екатеринбург: УрО РАН, 2006. – 480с.
6. Дроздова, М.В. Лимфопролиферативный синдром у детей с заболеваниями верхних дыхательных путей (этиология, патогенез, клиническая и лабораторная диагностика): автореферат дисс. ... докт. мед. наук .- СПб, 2010. – 48с.
7. Белов Б.С. А-стрептококковая инфекция глотки в практике интерниста. Вестник оториноларингологии.2013;3:39-44
8. Хронический тонзиллит и ангина. Иммунологические и клинические аспекты / Под ред. профессоров С.А. Карпищенко и С.М. Свистушкина. – Изд-е 3-е. –СПб.: Диалог, 2017. – 264с.
9. Рапопорт Е.В. Одонтогенный фактор в генезе перитонзиллитов. В кн.: Сб. тр. Ленинградского научн.-исслед. ин-та уха, горла, носа и речи. Л 1958; XI: 280-287.
10. Свистушкин В.М., Мустафаев Д.М. Парафарингит, тонзиллогенный сепсис: особенности патогенеза, клиническая картина и современные представления о лечении / Свистушкин В.М., Мустафаев Д.М.// Вестник оториноларингологии. - 2013.- №3.- с.29-34.
11. Vieira F., Allen S.M., Stocks R.M., Thompson J.W. Deep neck infection. Otolaryngol Clin North Am 2008; 41: 3: 459-483.
12. Гофман, В.Р. Хронический тонзиллит / В.Р.Гофман, А.В.Черныш, В.В.Дворянчиков. – М.: ТЕХНОСФЕРА, 2015. – 144с.
13. Оториноларингология: Национальное руководство, краткое издание / Под ред. чл.-кор. В.Т. Пальчуна. - . – М.: ГЭОТАР-Медиа, 2014.
14. Пальчун В.Т., Крюков А.И., Гуров А.В., Ермолаев А.Г. Небные миндалины: физиология и патология. Вестник оториноларингологии. 2019;84(6):11-16.
15. Papacharalampous G.X., Vlastarakos P.V., Kotsis G., Davilis D., Manolopoulos L. Bilateral peritonsillar abscesses: A case presentation and review of the current literature with regard to the controversies in diagnosis and treatment. Case Report Med 2011; 98:19-24.
16. Repanos C., Mukherjee P., Alwahab Y. Role of microbiological studies in management of peritonsillar abscess. J Laryngol Otol 2009; 123: 8: 877-87
17. Киселев А.С. К диагностике острого гнойного воспаления пара- и ретрофарингеального пространств. Новости оторинолар и логопат 1998; 4: 80-8

18. Извин, А.И. Генетические аспекты хронического тонзиллита / А.И. Извин // Новости оториноларингологии и логопатологии. – 2002. - №2 (30). –С.90-92.
19. Плужников М.С. Ангина и хронический тонзиллит / М.С. Плужников, Г.В. Лавренова, К.А. Никитин.- СПб., 2002. – 58с.
20. Богомильский, М.Р. Опыт применения азитромицина в терапии обострений хронического тонзиллита / М.Р. Богомильский, Т.И. Гаращенко, Е.В. Шишмарева // Российская оториноларингология. 2003. - №1. – С172-176.
21. Оториноларингология: Учебник. / В.В.Вишняков. - . – М.: ГЭОТАР-Медиа, 2014.
22. Вахрушев С.Г. Комплексное хирургическое лечение хронического тонзиллита / С.Г.Вахрушев, Г.И.Буренков // Новости оториноларингологии и логопатологии. – 2002. - №2(3). – С.70-73.
23. Пономарев Л.Е. Методы тепловизионного исследования в диагностике хронического тонзиллита у детей / Л.Е. Пономарев, М.М. Сергеев, В.В. Скибицкий // Оториноларингология на рубеже тысячелетий: материалы XVI съезда оториноларин. РФ . – С.404-406.(21-24 марта2001). – Сочи, 2001
24. Palm J, Kishchuk VV, Ulied A et al. Effectiveness of an add-on treatment with the homeopathic medication SilAtro-5-90 in recurrent tonsillitis: An international, pragmatic, randomized, controlled clinical trial. //Complementary Therapies in Clinical Practice, 2017, Volume 28, Issue null, p 181-191.
25. Sakaguchi M., Sato S., Asawa S., Taguchi K. Computed tomographic findings in peritonsillar abscess and cellulitis. J Laryngol Otol 1995; 109: 5: 449-451.
26. Scott P.M., Loftus W.K., Kew J., Ahuja A., Yue V., van Hasselt C.A. Diagnosis of peritonsillar infections: a prospective study of ultrasound, computerized tomography and clinical diagnosis. J Laryngol Otol 1999; 113: 3: 229-232.
27. Рязанцев С.В., Артюшкин С.А., Еремина Н.В., Еремин С.А. Предварительные результаты Российской национальной программы «Хронический тонзиллит». Российская оториноларингология. 2019;18(3):92–102
28. Карнеева О.В. Острый тонзиллофарингит / О.В. Карнеева, Д. П. Поляков // Путеводитель врачебных назначений. - Москва.: РНМОТ, 2016.-150 с.
29. Никифорова Г.Н., Свистушкин В.М., Биданова Д.Б., Волкова К.Б. Эффективность применения комплексных топических препаратов у пациентов с воспалительными заболеваниями глотки // Медицинский Совет ЛОР №8 2017. С.8-12.
30. Богомильский М.Р. Местная терапия воспалительной патологии гортаноглотки у детей/ М.Р. Богомильский, Е.Ю. Радциг., Е.Н. Котова, орд. Н.В. Ермилова. - Вестник оториноларингологии № 2, 2010/ С/12-16
31. Салмаси Ж.М., Казимирский А.Н., Антонова Е.А., Порядин Г.В. Влияние препаратов местной антимикробной терапии на свойства клеток врожденного и адаптивного иммунитета. Медицинский Совет. 2019;(8):76-82.
32. Нестерова К.И. Низкочастотный ультразвук в комплексной терапии грибкового тонзиллита // Российская оториноларингология. – 2002. -№2(2). –С.94-07
33. Дайхес Н.А. Рациональный выбор обезболивающей терапии у больных после тонзиллэктомии / Н.А. Дайхес, Х.Ш. Давудов, А.С. Шкода, Г.Б. Элькун // Вестник оториноларингологии.-2006.-6.- С. 66-68.

34. Ляшенко Ю. И. и др. Дифференциальная диагностика дифтерии у взрослых // Журнал инфектологии. – 2014. – Т. 2. – №. 4. – С. 6-14.

35. Солдатский Ю.Л. Возможности кларитромицина в терапии тонзиллита у детей. Вопросы современной педиатрии. 2012;11(4):139-142.

36. Волошина И.А. Обоснование применения антибактериальной терапии при лечении хронического тонзиллита и паратонзиллярного абсцесса. РМЖ. 2007;18:1356.

37. В.А. Белов Современные методы микробиологической диагностики при обострении хронических и острых формах тонзиллитов у детей Вопросы современной педиатрии. Том 11, № 2 (2012)

38. Крюков А.И., Лучшева Ю.В., Баландин А.В. и др. Рациональная антибиотикотерапия при ангине и хроническом тонзиллите. Consilium medicum. 2005. № 4. С. 297–300.

Приложение А1. Состав рабочей группы по разработке и пересмотру клинических рекомендаций

1. **Кунельская Н.Л.**, д.м.н., профессор, член Национальной медицинской ассоциации оториноларингологов. Конфликт интересов отсутствует.
2. **Гуров А.В.**, д.м.н., профессор, член Национальной медицинской ассоциации оториноларингологов. Конфликт интересов отсутствует.
3. **Карнеева О.В.**, д.м.н., доцент, член Национальной медицинской ассоциации оториноларингологов. Конфликт интересов отсутствует.
4. **Рязанцев С.В.**, д.м.н., профессор, член Национальной медицинской ассоциации оториноларингологов. Конфликт интересов отсутствует.
5. **Абдулкеримов Х.Т.**, д.м.н., профессор, член Национальной медицинской ассоциации оториноларингологов. Конфликт интересов отсутствует.
6. **Егоров В.И.**, д.м.н., профессор, член Национальной медицинской ассоциации оториноларингологов. Конфликт интересов отсутствует.
7. **Шахов А.В.**, д.м.н., профессор, член Национальной медицинской ассоциации оториноларингологов. Конфликт интересов отсутствует.
8. **Полунин М.М.**, д.м.н., профессор, член Национальной медицинской ассоциации оториноларингологов. Конфликт интересов отсутствует.
9. **Андреев П.В.**, к.м.н., член Национальной медицинской ассоциации оториноларингологов. Конфликт интересов отсутствует.
10. **Яковлев С.В.**, доктор медицинских наук, профессор. Конфликт интересов отсутствует.

Приложение А2. Методология разработки клинических рекомендаций

Целевая аудитория данных клинических рекомендаций:

1. врачи-педиатры;
2. врачи-педиатры городские (районные);
3. врачи-педиатры участковые;
4. врачи-терапевты;
5. врачи-терапевты подростковые;
6. врачи-терапевты участковые;
7. врачи-терапевты участковые цеховых врачебных участков;
8. врачи-инфекционисты;
9. судовые врачи;
10. врачи общей практики (семейные врачи);
11. врачи-оториноларингологи;
12. врачи-сурдологи-оториноларингологи.

Таблица 1. Шкала оценки уровней достоверности доказательств (УДД) для методов диагностики (диагностических вмешательств)

УДД	Расшифровка
1	Систематические обзоры исследований с контролем референсным методом или систематический обзор рандомизированных клинических исследований с применением мета-анализа
2	Отдельные исследования с контролем референсным методом или отдельные рандомизированные клинические исследования и систематические обзоры исследований любого дизайна, за исключением рандомизированных клинических исследований, с применением мета-анализа
3	Исследования без последовательного контроля референсным методом или исследования с референсным методом, не являющимся независимым от исследуемого метода или нерандомизированные сравнительные исследования, в том числе когортные исследования
4	Несравнительные исследования, описание клинического случая
5	Имеется лишь обоснование механизма действия или мнение экспертов

Таблица 2. Шкала оценки уровней достоверности доказательств (УДД) для методов профилактики, лечения, медицинской реабилитации, в том числе основанных на использовании природных лечебных факторов (профилактических, лечебных, реабилитационных вмешательств)

УДД	Расшифровка
-----	-------------

1	Систематический обзор рандомизированных клинических исследований с применением мета-анализа
2	Отдельные рандомизированные клинические исследования и систематические обзоры исследований любого дизайна, за исключением рандомизированных клинических исследований, с применением мета-анализа
3	Нерандомизированные сравнительные исследования, в т.ч. когортные исследования
4	Несравнительные исследования, описание клинического случая или серии случаев, исследования «случай-контроль»
5	Имеется лишь обоснование механизма действия вмешательства (доклинические исследования) или мнение экспертов

Таблица 3. Шкала оценки уровней убедительности рекомендаций (УУР) для методов профилактики, диагностики, лечения, медицинской реабилитации, в том числе основанных на использовании природных лечебных факторов (профилактических, диагностических, лечебных, реабилитационных вмешательств)

УУР	Расшифровка
A	Сильная рекомендация (все рассматриваемые критерии эффективности (исходы) являются важными, все исследования имеют высокое или удовлетворительное методологическое качество, их выводы по интересующим исходам являются согласованными)
B	Условная рекомендация (не все рассматриваемые критерии эффективности (исходы) являются важными, не все исследования имеют высокое или удовлетворительное методологическое качество и/или их выводы по интересующим исходам не являются согласованными)
C	Слабая рекомендация (отсутствие доказательств надлежащего качества (все рассматриваемые критерии эффективности (исходы) являются неважными, все исследования имеют низкое методологическое качество и их выводы по интересующим исходам не являются согласованными)

Порядок обновления клинических рекомендаций.

Механизм обновления клинических рекомендаций предусматривает их систематическую актуализацию – не реже чем один раз в три года, а также при появлении новых данных с позиции доказательной медицины по вопросам диагностики, лечения, профилактики и реабилитации конкретных заболеваний, наличии обоснованных дополнений/замечаний к ранее утверждённым КР, но не чаще 1 раза в 6 месяцев.

Приложение А3. Справочные материалы, включая соответствие показаний к применению и противопоказаний, способов применения и доз лекарственных препаратов, инструкции по применению лекарственного препарата

Нормативно-правовые документы

1. Порядок оказания медицинской помощи по профилю «оториноларингология»: Приказ Министерства здравоохранения РФ от 12 ноября 2012 г. № 905н «Об утверждении Порядка оказания медицинской помощи населению по профилю «оториноларингология». Приказ Министерства здравоохранения и социального развития РФ от 16 апреля 2012 г. N 366н "Об утверждении Порядка оказания педиатрической помощи";
2. Государственный реестр лекарственных средств: <https://grls.rosminzdrav.ru>
3. Приказ МЗ РФ от 02 мая 2023г. № 205н «Об утверждении номенклатуры должностей медицинских работников и фармацевтических работников».
4. Приказ МЗ РФ от 23 июля 2010 г. № 541н. Об утверждении Единого квалификационного справочника должностей руководителей, специалистов и служащих, раздел «Квалификационные характеристики должностей работников в сфере здравоохранения».
5. Федеральный закон от 25.12.2018 № 489 489-ФЗ «О внесении изменений в статью 40 Федерального закона "Об обязательном медицинском страховании в Российской Федерации" и Федеральный закон "Об основах охраны здоровья граждан в Российской Федерации" по вопросам клинических рекомендаций».
6. Приказ Минздрава России № 103н от 28.02.2019 г. «Об утверждении порядка и сроков разработки клинических рекомендаций, их пересмотра, типовой формы клинических рекомендаций и требований к их структуре, составу и научной обоснованности включаемой в клинические рекомендации информации».
7. Приказ Минздрава России от 13.10.2017 N 804н "Об утверждении номенклатуры медицинских услуг".
8. Приказ Министерства здравоохранения РФ от 24 ноября 2021 г. № 1094н «Об утверждении порядка назначения лекарственных препаратов, форм рецептурных бланков на лекарственные препараты, порядка оформления указанных бланков, их учета и хранения, форм бланков рецептов, содержащих назначение наркотических средств или психотропных веществ, порядка их изготовления, распределения, регистрации, учета и хранения, а также правил оформления бланков рецептов, в том числе в форме электронных документов»
9. «Эпидемиологический надзор за дифтерией» Методические указания. МУ 3.1.3018-12 (Утв. Руководителем Федеральной службы по надзору в сфере защиты прав потребителей и благополучия человека, Главным государственным санитарным врачом РФ Г.Г. Онищенко 07.06.2012).
10. Постановление Главного государственного санитарного врача РФ от 28.01.2021 N 4 "Об утверждении санитарных правил и норм СанПиН 3.3686-21 "Санитарно-эпидемиологические требования по профилактике инфекционных болезней" (XLI. Профилактика стрептококковой (группы А) инфекции)

Расшифровка примечаний

** – лекарственный препарат, входящий в Перечень жизненно необходимых и важнейших лекарственных препаратов для медицинского применения на 2020 год (Распоряжение Правительства РФ от 12.10.2019 № 2406-р)

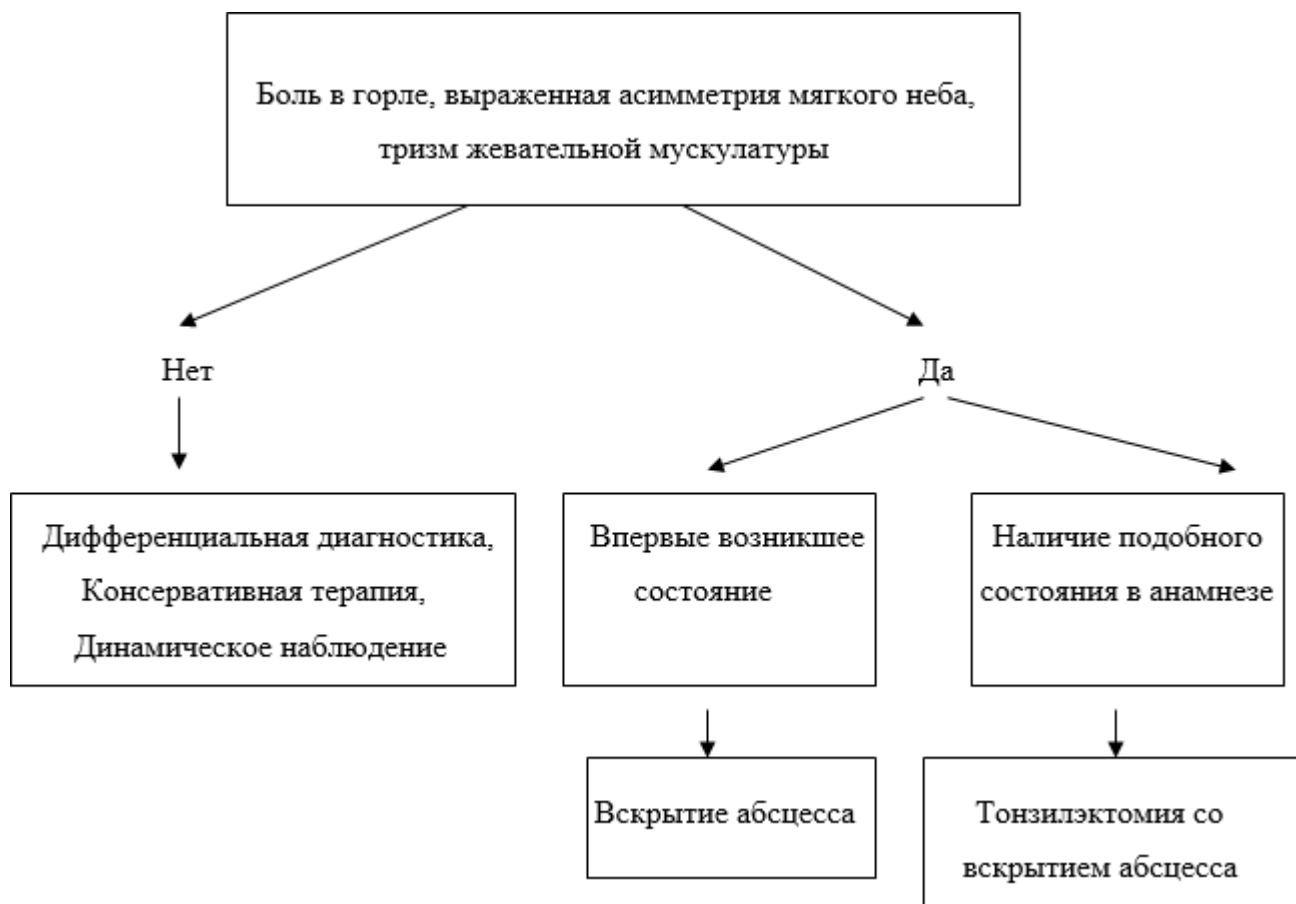- применение off-label – вне зарегистрированных в инструкции лекарственного средства показаний осуществляется по решению врачебной комиссии, с разрешения Локального этического комитета медицинской организации (при наличии), с условием подписанного информированного согласия родителей (законного представителя) и пациента в возрасте старше 15 лет. Требуется выполнения следующей процедуры:

1. Обоснование необходимости назначения лекарственного средства «вне инструкции» в медицинской карте.
2. Проведение врачебной комиссии медицинской организации.
3. Подписание пациентом/законным представителем пациента (для несовершеннолетних) добровольного информированного согласия. Форма согласия должна быть утверждена в медицинской организации.

Согласно:

- п.5. ФЗ № 323-ФЗ от 21 ноября 2011 г. «Об основах охраны здоровья граждан в Российской Федерации»
- Приказ Министерства здравоохранения и социального развития РФ от 9 августа 2005 г. № 494 «О порядке применения лекарственных средств у больных по жизненным показаниям»
- Приказ от 5 мая 2012 г. № 502н "Об утверждении Порядка создания и деятельности врачебной комиссии медицинской организации”

Приложение Б. Алгоритмы действий врача



Приложение В. Информация для пациента

Паратонзиллярным абсцессом называют гнойный процесс в околоминдаликовой клетчатке, в которой возникает сначала воспаление (паратонзиллит), а затем формируется полость, наполненная гноем. В большинстве случаев он развивается, как осложнение ангины и хронического тонзиллита и чаще локализуется с одной стороны. Это одно из самых распространенных инфекционно-воспалительных заболеваний глотки. Чаще всего встречается у людей с хроническим тонзиллитом и лиц с ослабленным иммунитетом. При поздней диагностике или отсутствии адекватного лечения может повлечь за собой сепсис, инфекционно-токсический шок, гнойный медиастинит, кровотечение из сосудов шеи и другие опасные для жизни осложнения.

В зависимости от локализации процесса принято выделять следующие виды паратонзиллярного абсцесса: передний, задний, нижний, наружный — по отношению к нёбной миндалине. В 90% случаев наблюдается передне-верхнее расположение гнойника, что связано с затрудненным оттоком гноя с верхнего полюса миндалин.

Основной причиной возникновения паратонзиллярного абсцесса обычно выступает бактериальная инфекция. А именно: проникновение инфекции из крипт (складок) миндалины в окружающие околоминдаликовые ткани. В подавляющем большинстве случаев причиной абсцедирования становится пиогенный стрептококк. Реже — золотистый стафилококк и другие микроорганизмы.

Зачастую воспаление развивается как осложнение ангины или хронического тонзиллита при отсутствии своевременного правильного лечения. Фактором риска является ослабление иммунитета, связанное с воспалительными заболеваниями, сахарным диабетом, иммунодефицитом, неполноценным питанием, курением, злоупотреблением алкогольными напитками. Реже заболевание развивается на фоне кариеса и травмирования тканей глотки.

Гнойное воспаление околоминдаликовой клетчатки обычно появляется через 3-5 дней после ангины или обострения тонзиллита. При ослаблении организма этот процесс может ускориться до одних суток.

Диагностика заболевания начинается с фарингоскопии — осмотра глотки. При паратонзиллярном абсцессе наблюдается асимметрия зева и выпячивание миндалины со стороны поражения. Для уточнения состояния абсцесса, распространенности воспалительного процесса может использоваться ларингоскопия — осмотр гортани с использованием ларингоскопа. Осмотр пациента проводится в положении сидя: пациент откидывает голову немного назад, широко открывает рот, высовывая язык. Это позволяет отоларингологу осмотреть все участки горла. Также врач проводит детальный опрос пациента с целью выявления причины заболевания, наличия хронических болезней, индивидуальных особенностей организма и т.п. В некоторых случаях пациента направляют на дополнительное обследование при помощи аппаратов УЗИ и КТ. Для назначения лечения может потребоваться проведение некоторых лабораторных исследований (общего (клинического) анализа крови,

определения возбудителя, вызвавшего абсцесс, и его чувствительности к антибиотикам).

Консервативное лечение включает общую фармакотерапию — назначение антибиотиков, анальгетиков и других препаратов, а также местное лечение — полоскание горла антисептическими растворами, противовоспалительными препаратами.

Учитывая особенности клинической картины, и в случаях, когда консервативное лечение не дает должного эффекта, выполняют вскрытие гнойника для эвакуации гноя. Операция проводится под местной анестезией и занимает всего несколько минут: абсцесс вскрывается, после удаления гноя место, где локализовалось воспаление, обрабатывают дезинфицирующими растворами, обеспечивая хороший отток содержимого из полости абсцесса в течение нескольких дней.

Хирургическое лечение всегда сочетается с консервативным (комбинированная, комплексная терапия).

В большинстве случаев консервативное лечение паратонзиллярного абсцесса производится в амбулаторном режиме: пациенту прописывается постельный режим и даются назначения, которые он выполняет самостоятельно. В более тяжелых случаях и в случае рецидива, возможна госпитализация в стационар и проведение хирургического вмешательства - одномоментного удаления небных миндалин и вскрытия абсцесса.

Приложение Г1-ГN. Шкалы оценки, вопросники и другие оценочные инструменты состояния пациента, приведенные в клинических рекомендациях

В настоящее время унифицированные шкалы, вопросники по ведению пациентов с паратонзиллярным абсцессом отсутствуют.