



УТВЕРЖДАЮ

Президент
Национальной медицинской
ассоциации оториноларингологов
Ю.К. Янов

УТВЕРЖДАЮ

Первый вице-президент
Национальной медицинской
ассоциации оториноларингологов
Н.А. Дайхес

Клинические рекомендации

Хронический средний отит

Кодирование по Международной статистической классификации болезней и проблем, связанных со здоровьем: Н65.2-4, Н66.1-3, Н72.0, Н90.0-2, Н90.6-8

Возрастная группа: Дети/взрослые

Год утверждения: **2024**

Разработчик клинической рекомендации:

- Национальная медицинская ассоциация оториноларингологов

Оглавление

Оглавление	2
Список сокращений.....	4
Термины и определения.....	5
1. Краткая информация по заболеванию или состоянию (группе заболеваний или состояний)	6
1.1 Определение заболевания или состояния (группы заболеваний или состояний).	6
1.2 Этиология и патогенез заболевания или состояния (группы заболеваний или состояний).	6
1.3 Эпидемиология заболевания или состояния (группы заболеваний или состояний).	9
1.4 Особенности кодирования заболевания или состояния (группы заболеваний или состояний) по Международной статистической классификации болезней и проблем, связанных со здоровьем.	10
1.5 Классификация заболевания или состояния (группы заболеваний или состояний).	100
1.6 Клиническая картина	12
2. Диагностика заболевания или состояния (группы заболеваний или состояний), медицинские показания и противопоказания к применению методов диагностики.....	13
2.1 Жалобы и анамнез.	133
2.2 Физикальное обследование.....	155
2.3 Лабораторные диагностические исследования.	176
2.4 Инструментальные диагностические исследования.	18
2.5 Иные диагностические исследования.....	221
3. Лечение, включая медикаментозную и немедикаментозную терапии, диетотерапию, обезболивание, медицинские показания и противопоказания к применению методов лечения	232
3.1 Консервативное лечение.....	232
3.2 Хирургическое лечение.	254
3.3 Иное лечение.....	321
4. Медицинская реабилитация и санаторно-курортное лечение, медицинские показания и противопоказания к применению методов медицинской реабилитации, в том числе основанных на использовании природных лечебных факторов	31

5. Профилактика и диспансерное наблюдение, медицинские показания и противопоказания к применению методов профилактики.....	331
6. Организация оказания медицинской помощи	332
7. Дополнительная информация (в том числе факторы, влияющие на исход заболевания или состояния)	343
Критерии оценки качества медицинской помощи	354
Список литературы.....	365
Приложение А1. Состав рабочей группы по разработке и пересмотру клинических рекомендаций.....	46
Приложение А2. Методология разработки клинических рекомендаций	48
Приложение А3. Справочные материалы, включая соответствие показаний к применению и противопоказаний, способов применения и доз лекарственных препаратов, инструкции по применению лекарственного препарата.....	520
Приложение Б. Алгоритмы действия врача.....	532
Приложение В. Информация для пациентов	543
Приложение Г. Шкалы оценки, вопросники и другие оценочные инструменты состояния пациента, приведенные в клинических рекомендациях	54

Список сокращений

ВП – воздушная проводимость

КВИ – костно-воздушный интервал

КП – костная проводимость

МРТ – магнитно-резонансная томография

КТ – компьютерная томография

МПР – мультипланарная реконструкция

ОГСО – острый гнойный средний отит

ОСО – острый средний отит

ТПА – тональная пороговая аудиометрия

ТСК – тимпаносклероз

ТФ – тимпанофиброз

ХГСО – хронический гнойный средний отит

ХПСО – хронический перфоративный средний отит

ХСО – хронический средний отит

ХССО – хронический серозный (секреторный) средний отит

ЭСО – экссудативный средний отит

ТЭОХ – трансканальная эндоскопическая отохирургия

Термины и определения

Мукозит – хроническое катаральное воспаление слизистой оболочки среднего уха.

Тимпаносклероз–является необратимым исходом неспецифического воспаления среднего уха, характеризующегося тугоухостью, обусловленной фиксацией элементов звукопроводящей цепи за счет мукоперитоста барабанной полости со склонностью к гиалинозу и дистрофическому обызвествлению.

Тимпанофиброз (фиброзирующий средний отит, фиброзная облитерация барабанной полости) –незаконченный патологический процесс с преобладанием текущего фиброзирования над воспалительными изменениями в барабанной полости.

Холестеатома –эпидермальное образование белесовато-перламутрового цвета, обычно имеющее соединительнотканную оболочку (матрикс), которая покрыта многослойным плоским эпителием, плотно прилежит к кости и нередко врастает в нее.

Отомикроскопия – осмотр наружного слухового прохода и барабанной перепонки под микроскопом. Используется для детального осмотра барабанной перепонки, а при наличии перфорации – структур барабанной полости.

Тональная пороговая аудиометрия – определение порогов восприятия звуков различных частот при воздушном и костном проведении звуков, результаты исследования заносятся на специальный бланк-сетку.

Кондуктивная тугоухость – снижение слуха за счет нарушения проведения звуковых волн от наружного уха до волосковых клеток внутреннего уха.

1. Краткая информация по заболеванию или состоянию (группе заболеваний или состояний)

1.1 Определение заболевания или состояния (группы заболеваний или состояний).

Хронический гнойный средний отит (ХГСО) – хроническое воспаление полостей среднего уха, характеризующееся наличием стойкой перфорации барабанной перепонки, постоянным или периодически возникающим гноетечением из уха и прогрессирующим снижением слуха более 3 месяцев.

1.2 Этиология и патогенез заболевания или состояния (группы заболеваний или состояний).

Причинами развития ХГСО у взрослых является хроническая патология верхних дыхательных путей (полости носа, околоносовых пазух и носоглотки), перенесенные ранее эпизоды ОСО, системная и специфическая патология [1, 2, 3].

Иницирующим звеном в развитии ХГСО являются перенесенный ОСО с формированием стойкой перфорации барабанной перепонки или ретракционных изменений с атрофичной неомембраной, травматическая или ятрогенная перфорация, сохраняющаяся у 1,3-10,8% пациентов после врачебных манипуляций [4, 5, 9].

Факторы риска хронизации процесса характерны для ХГСО: анатомические особенности строения среднего уха и слуховой трубы; неадекватная антибактериальная терапия ОСО без дренирования среднего уха; вирулентные штаммы возбудителей, устойчивые к антибактериальным препаратам; ретракционные изменения в барабанной полости после ОСО; увеличение случаев ЭСО, как в детской, так и во взрослой практике; нарушение механизмов местной иммунной защиты с тенденцией к увеличению числа ОРВИ в популяции; хроническая патология носоглотки и полости носа, ведущая к нарушению мукоцилиарного клиренса слизистой оболочки слуховой трубы и, как следствие, к стойкому отрицательному давлению и латентному течению процесса в среднем ухе с тенденцией перехода его в секреторную и фиброзирующую формы [6, 7, 8, 9, 10, 42, 43, 44]. Некоторые авторы считают важным фактором в развитие ХГСО дисфункцию слуховой трубы, которая встречается у 1% взрослого населения [1, 11] и у 25,7% пациентов с холестеатомой [12]. У лиц с черепно-лицевыми аномалиями дисфункция слуховой трубы выявляется у 23,7-97,4% [13].

ХГСО может начинаться с ОСО, вызванного типичной флорой (*S. pneumoniae*, *S. pyogenes*, *S. aureus*, *H. influenza* и *M. catarrhalis*) или после респираторной инфекции с

постепенным переходом в латентный процесс с развитием катарального воспаления слизистой оболочки барабанной полости (мукозита). Мукозит рассматривается клинико-морфологической стадией секреторного отита, проявляющейся хроническим катаральным воспалением, сочетающим гиперпластические процессы в собственной пластинке слизистой оболочки с гиперсекрецией покровного эпителия, но при неадекватной терапии и длительном нарушении газообмена и аэрации полостей среднего уха может стать причиной развития ХГСО. Среди других факторов выделяют широкое и неоправданное применение антибактериальных препаратов системного действия в клинической практике, изменение микробного пейзажа, присутствие ДНК-содержащих вирусов в клетках слизистой оболочки, угнетающих местную иммунзащиту [6, 14]. В тоже время на возникновение гиперплазии нормальной слизистой оболочки среднего уха могут влиять эпидермальный фактор роста, амфирегулин, бетацелулин, херегулин- α , фактор некроза опухоли, фактор роста кератиноцитов и гепатоцитов [15, 16]. В условиях закрытой барабанной полости ЭСО заканчивается локальной или тотальной ретракцией, тимпаносклерозом (ТСК) или тимпанофиброзом (ТФ), которые являются морфологическим фиброзирующим исходом воспалительного процесса в среднем ухе по типу эндоморфоза [9, 17, 18].

При ХГСО немаловажную роль в патогенезе играют микробные агенты, которые могут попадать в полость среднего уха как через слуховую трубу, так и через наружный слуховой проход. У пациентов с ХГСО может быть высеяна как монофлора (до 60%), так и смешанная аэробно-анаэробная флора (до 30%), обычно состоящая из 2-3 микроорганизмов, а в 11% случаев флора отсутствует. По одним данным аэробная флора выделяется в 60,3%, а анаэробная – в 38,2%, по другим – на анаэробную флору приходится от 20 до 50% выделяемых изолятов.

Основным микроорганизмом среди аэробов является *Pseudomonas aeruginosa*, высеваемая изолированно в 31,1-98%, вторым по значимости является *Staphylococcus aureus*, высеваемый в 15-30% случаев. Из других микроорганизмов встречаются *Staphylococcus epidermidis*, *Streptococcus pyogenes*, *Klebsiella pneumoniae*, *Proteus mirabilis*. Во многих случаях обнаруживается коагулазонегативный стафилококк. Среди анаэробов чаще высеиваются анаэробные грамм-положительные кокки (*Peptococcus* и *Peptostreptococcus* в 17,2%), реже *Bacteroides* (в 12,4%); грамм-отрицательные *Klebsiella* и *Proteus* выделяются в 10-20% случаев. Анаэробы чаще сопутствуют холестеатомному процессу, так как внутри ее матрикса условия для их существования более благоприятны. Изоляты, встречающиеся как монокультура, чаще приводят к развитию тяжелых

осложнений ХГСО (мастоидит, внутричерепные осложнения). От 1,4 до 20% случаев приходится на грибковую флору, чаще рода *Aspergillus* и *Candida spp.* [19, 20, 21, 22, 23].

Особенностью ХГСО является то, что флора (особенно *Pseudomonas aeruginosa* и *Staphylococcus aureus*), выделяемая у данных пациентов, в 81-92% случаев склонна к образованию биопленок, способствующих антибиотикорезистентности и устойчивости к механизмам иммунной защиты макроорганизма. При этом холестеатомный матрикс является идеальной средой для развития смешанных (аэробно-анаэробных) микробных биопленок, которые существуют внутри или под матриксом холестеатомы, способствуя поддержанию хронического воспалительного процесса, ре- и суперинфицированию, а также агрессивному росту холестеатомы и костной резорбции. Причем в составе таких биопленок микроорганизмы способны вырабатывать собственные уникальные механизмы защиты и устойчивости к внешним факторам, способствующие их активному росту и успешной жизнедеятельности [24, 25, 26, 27, 28].

При ХГСО с катаральным воспалением (мукозитом) в слизистой оболочке барабанной полости отмечается значительное увеличение секреторных элементов, капиллярной сети, ферментативной активности и уменьшение реснитчатых клеток, а также более частый лизис цепи слуховых косточек [8, 29]. Костную резорбцию при этом объясняют деминерализацией, вызванной локальным изменением pH вследствие высвобождения лизосомальных гидролитических ферментов и дегенеративными процессами после обострения [8, 14, 30, 315].

Существует несколько теорий образования и развития холестеатомы в полостях среднего уха: миграционная, ретракционного кармана, пролиферативная, метаплазии и, относительно новая, комбинированная теория, сочетающая в себе теорию ретракционного кармана и пролиферативную. Каждая из них имеет право на существование, которое вполне доказуемо клинической картиной, особенностями течения заболевания и интраоперационными находками. Часть из них подтверждается современными опытами, проводимыми с помощью создания гибридных моделей холестеатомы на животных. Однако, наиболее важным предметом исследований на сегодняшний день являются свойства холестеатомного матрикса и причины его агрессивного роста [32, 33, 34, 35].

В основе костного кариеса у больных ХГСО лежит инфекционно-воспалительный процесс. Агрессивное поведение матрикса холестеатомы обусловлено высвобождением литических энзимов, лимфокинов, цитокинов и факторов роста из окружающих подлежащих клеток на фоне бактериальной инфекции, неизменно сопровождающей воспалительный процесс, которая усугубляет деструктивные процессы и стимулирует несогласованную миграцию эпителия в замкнутом пространстве среднего уха, приводя к

нарушениям пролиферации, дифференцировки и миграции кератиноцитов в холестеатомном матриксе. Все слои холестеатомы интенсивно инфильтрированы иммунными клетками, что поддерживает хронический воспалительный процесс, гиперпролиферацию кератиноцитов (а значит и рост холестеатомы) за счет гиперпродукции определенных цитокинов (провоспалительных и аутоиммунных). Так за активацию некоторых из них (IL-1, IL-6, IL-8, GM-CSF, IFN- γ , TNF- α) ответственны тучные клетки, которые находятся в повышенном количестве в структуре приобретенной холестеатомы. TNF- α (фактор некроза опухоли α), который продуцируется как тучными клетками, так макрофагами и кератиноцитами, принадлежит одна из ключевых ролей в патогенезе холестеатомы. TNF- α стимулирует пролиферацию, синтез белков и окончательную дифференцировку базальных кератиноцитов, опосредованную остеокластами резорбцию костной ткани, секрецию фибробластами коллагеназы и простагландина E₂, что в свою очередь вызывает деструкцию мягких тканей. Чем больше концентрация TNF- α , тем тяжелее холестеатомный процесс [36, 37, 38].

И все-таки механизм пролиферации холестеатомы до сих пор не ясен. Недавние исследования указывают на фактор транскрипции, называемый ингибитором дифференцировки (Id1), вовлеченный в пролиферацию холестеатомного эпителия. Гиперпродукция Id1 приводит к утолщению слизистой оболочки среднего уха вкупе с эпителиально-клеточной метаплазией за счет гиперрегуляции активности клеточного цикла [22, 32, 39, 40, 41].

1.3 Эпидемиология заболевания или состояния (группы заболеваний или состояний).

Заболеваемость ХГСО в мире составляет 4,76 случаев (от 1,7 до 9,4) на 1000 населения (или 31 миллион случаев в год), из которых 22,6% – дети младше 5 лет. Распространенность данной патологии среди детей и взрослых в мире составляет от 0,3 до 15%. Распространенность холестеатомы в популяции оценивается как 6 случаев на 100000 населения (или 0,01%) с несколько более высокой цифрой у детей. Ежегодная выявляемость ХГСО с холестеатомой в мире 5 млн человек, в среднем 9,2 на 100000 взрослых жителей. Пик встречаемости приходится в среднем на вторую и третью декаду жизни [45, 46, 47].

Распространенность ХГСО в России колеблется от 2,6 до 39,2 случаев на 1000 взрослого населения или 0,8-1% среди всего населения [48, 49, 50].

ХГСО с частыми обострениями является причиной отогенных осложнений, которые возникают у 2-3,2% больных: у 0,13-1,97% наблюдаются интракраниальные

(менингит, абсцесс мозга и др.) и у 1,35-1,9% – экстракраниальные (субпериостальный абсцесс, лабиринтит и др.) осложнения. Причем у 40,6-79% больных осложнения обусловлены холестеатомой, а внутричерепные – чаще вызваны *Proteus mirabilis*. Большинство авторов отмечают множественные осложнения. Осложнения при ХГСО ведут к смертности в 16-30% и наиболее часто (в 26,3%) от интракраниальных осложнений [51, 52, 53, 54, 55, 56].

1.4 Особенности кодирования заболевания или состояния (группы заболеваний или состояний) по Международной статистической классификации болезней и проблем, связанных со здоровьем.

H65.2 - Хронический серозный средний отит.

H65.3 - Хронический слизистый средний отит.

H65.4 - Другой хронический негнойный средний отит:

- аллергический;
- экссудативный;
- негнойный БДУ;
- серозно-муцинозный;
- с выпотом (негнойный).

H66.1 - Хронический туботимпанальный гнойный средний отит (хроническая туботимпанальная болезнь, мезотимпанит).

H66.2 - Хронический эптитимпано-антральный гнойный средний отит (хроническая эптитимпано-антральная болезнь, эптитимпанит).

H66.3 - Другой хронический гнойный средний отит.

H72.0 - Центральная перфорация барабанной перепонки.

H90.0 - Кондуктивная потеря слуха двусторонняя.

H90.1 - Кондуктивная потеря слуха односторонняя с нормальным слухом на противоположном ухе.

H90.2 - Кондуктивная потеря слуха неуточненная.

H90.6 - Смешанная кондуктивная и нейросенсорная потеря слуха двусторонняя.

H90.7 - Смешанная кондуктивная и нейросенсорная потеря слуха односторонняя с нормальным слухом на противоположном ухе.

H90.8 - Смешанная кондуктивная и нейросенсорная потеря слуха неуточненная.

1.5 Классификация заболевания или состояния (группы заболеваний или состояний).

По клиническому течению и тяжести заболевания согласно Международной классификации болезней (МКБ-10) принято различать две формы ХГСО:

- мезотимпанит (туботимпанальный гнойный средний отит);
- эпитимпанит (хронический эпитимпано-антральный гнойный средний отит).

Принципиальное различие этих форм состоит в том, что при мезотимпаните в основном поражается слизистая оболочка мезо- и гипотимпанума барабанной полости, а при эпитимпаните – процесс из эпитимпанума распространяется в клетки сосцевидного отростка с поражением костных структур среднего уха. Данная классификация отражает анатомо-морфологические особенности строения среднего уха, а именно наличие тимпанальной диафрагмы и разный характер анатомии слизистой оболочки в отделах среднего уха [6, 58].

Результаты патоморфологических, иммуноморфологических и функциональных исследований доказали условность этой классификации вследствие различных морфологических вариантов хронического воспаления, его динамики и последствий независимо от локализации дефекта перепонки. В 1988 году была представлена клинко-морфологическая классификация хронического среднего отита, где выделяются неперфоративная и перфоративная формы. Среди неперфоративных различаются экссудативный, адгезивный (рубцовый), с ТСК и ТФ, а среди перфоративных – сухой средний отит, с мукозитом, с ТСК и с холестеатомой [6]. По сути, выделение морфологических форм при неперфоративном отите соответствует стадиям ХССО.

На основе клинко-морфологических исследований предложена классификация ХСО, где выделяются [6]:

- неперфоративная форма:
 - экссудативный,
 - адгезивный (рубцовый),
 - с тимпаносклерозом,
 - с тимпанофиброзом.
- перфоративная форма:
 - сухой средний отит,
 - с мукозитом,
 - с тимпаносклерозом,
 - с холестеатомой.

Место расположения дефекта барабанной перепонки при ХГСО отражает только преимущественную локализацию воспалительного процесса и не характеризует полиморфизм изменений в среднем ухе, что затрудняет четкое разграничение клинических форм заболевания (доброкачественный или нет) [6, 59, 60, 61, 62]. Так при мезотимпаните деструкция цепи слуховых косточек наблюдается у 10-22% [6, 31, 63, 64],

а холестеатома в барабанной полости – у 11,6-42% пациентов [18, 61, 62, 65, 66]. Учитывая современную тенденцию хирургического лечения любой формы ХГСО, то для планирования объема, этапов операции и функциональных результатов необходимо диагностировать эти изменения.

На основе клинических проявлений, гистологической характеристики, объема операций и эффективности лечения некоторые выделяют ХГСО с (у 51%) и без холестеатомы (у 49%) [67, 68, 69, 70]. А другие – обострение ХГСО и его ремиссию, так как это определяет комплекс диагностических и лечебных мероприятий, а также маршрутизацию пациентов [67]. Принято выделять приобретенные и врожденные холестеатомы. При этом приобретенные классифицируют на эпитимпанальную, мезотимпанальную и голотимпанальную [71, 72]. Некоторые авторы приобретенные холестеатомы разделяют по локализации в барабанной полости – аттикальная (attic), синусовая (sinus) и натянутой части тимпанальной мембраны (tensa) [65, 73]. Другие – по характеру образования: кистовидная и стелющаяся [6].

Выделение стадий ретракционных холестеатом по глубине распространения послужило базисом разработки последней классификации холестеатом [74].

Самой современной классификацией холестеатомы является недавно представленная Европейской Академией отологов и нейроотологов (EAONO) и японской ассоциацией отологов (JOS) для оценки современных тенденций возникновения, распространения холестеатомы, стандартизации этой патологии и хирургических вмешательств. В ней выделяются 4 типа и 4 стадии в зависимости от ее этиологии и распространения. Среди типов холестеатом выделяется врожденная и три вида приобретенной: ненатянутого (p. flaccida), натянутого отдела (p. tensa) и вторичная вследствие перфорации натянутого отдела барабанной перепонки. Стадии холестеатомы определяют ее распространение у каждого типа холестеатом: 1 стадия – расположение в одном регионе, 2 – занимает два и более региона, 3 – с экстракраниальным осложнением или патологическим состоянием и 4 – с внутричерепным осложнением. Стадии распространения соответствуют анатомическим областям в среднем ухе: труднодоступные зоны (S:S1 – надтубарный синус, S2 – тимпанальный синус), барабанная полость (T), аттик (A) и сосцевидный отросток (M), что соответствует общему названию STAM. С этой же целью дискутируется и более широкая система классификации «ChOLE», которая основана на оценке распространения (Ch), состояния цепи слуховых косточек в конце операции (O), осложнений (L), а также степени пневматизации и вентиляции (E) [66, 75, 76].

1.6 Клиническая картина заболевания или состояния (группы заболеваний или состояний).

Клиническая картина ХГСО предполагает наличие жалоб на сниженный слух и шум в ухе, а также - перфорации барабанной перепонки различной локализации с выделениями или холестеатомой.

Мезотимпанит – форма хронического среднего отита с локализацией перфорации в натянутом отделе барабанной перепонки. В настоящее время встречается у 48-69% больных ХГСО. Считается относительно благоприятной формой, поскольку у пациентов нет признаков активной остеодеструкции.

Эпитимпанит встречается у 15-19% больных ХГСО, характеризуется локализацией перфорации в ненапрянутом отделе барабанной перепонки и сопровождается кариозным процессом разной степени выраженности в среднем ухе, что может быть причиной внутрилабиринтных и внутричерепных осложнений. Причиной костной резорбции при данной форме отита в 79-97% случаев является холестеатома, которая является производным инфекционно-воспалительного процесса. Наличие ретракционного кармана считается начальной стадией формирования холестеатомы (предхолестеатома). Ретракционные карманы в 80% случаев являются причиной развития холестеатомы.

При *эпимезотимпаните*, который выявляется у 17-33% пациентов [49], встречаются признаки обеих вышеобозначенных форм.

2. Диагностика заболевания или состояния (группы заболеваний или состояний), медицинские показания и противопоказания к применению методов диагностики

Критерии установления диагноза основаны на анализе результатов комплексного обследования пациента:

- 1) жалоб;
- 2) анамнестических данных;
- 3) физикального обследования;
- 4) лабораторных исследований;
- 5) инструментального обследования.

Комментарии: диагностика ХГСО основана на анализе результатов комплексного обследования пациента для установления точного диагноза, выбора тактики лечения и объема хирургического вмешательства [60, 67, 77, 78, 79].

2.1 Жалобы и анамнез.

- **Рекомендуется** опрашивать пациентов о снижении слуха на одно или оба уха [2, 30, 57, 57, 79, 80, 81].

Уровень убедительности рекомендаций С (уровень достоверности доказательств - 5)

Комментарии: При ХГСО с или без холестеатомы снижение слуха различной степени выраженности отмечают 93-99% пациентов и чаще – двустороннее [2, 30, 57, 79, 80, 81]. При длительном течении заболевания, когда формируются органические его исходы (ТСК, ТФ и ретракционный карман), снижение слуха становится выраженным.

- **Рекомендуется** опрашивать пациентов о длительности, частоте и характере выделений из уха [30, 45, 80, 81].

Уровень убедительности рекомендаций С (уровень достоверности доказательств – 5)

Комментарии: Отorea является второй по значимости жалобой у 76-100% пациентов с ХГСО. Все без исключения пациенты отмечают хотя бы один эпизод выделений из уха на протяжении жизни. В 20% случаев выделения из больного уха беспокоили в детстве, либо несколько раз за всю историю заболевания. Около 50% пациентов жалуются на появление подобных симптомов 1-2 раза в год на фоне переохлаждения, попадания воды в ухо или перенесенного ОРЗ. Почти 30% пациентов беспокоят частые либо постоянные выделения из уха на протяжении последних нескольких лет. Выделения из уха носят различный характер: от скудных слизистых до гнойных с ихорозным запахом [30, 81].

Редкие обострения и выраженное снижение слуха характерно для фиброзирующих исходов ХГСО (ТСК и ТФ) и холестеатомного процесса. Именно эпитимпанит опасен бессимптомным течением. В то время как постоянные выделения из уха свидетельствуют в пользу хронического воспаления слизистой оболочки (мукозит). Для холестеатомы типичными являются гнойные выделения с неприятным запахом [30, 79, 80]. В то же время для эпитимпанита характерно бессимптомное течение длительное время. У большинства пациентов с ХГСО имеется история острых отитов в детские годы. При подробном сборе анамнеза заболевания можно выявить его причины, варианты лечения, что также предполагает характер заболевания.

- **Рекомендуется** опрашивать пациентов о наличии ушного шума в одном или обоих ушах [18, 49, 57, 79, 80, 81].

Уровень убедительности рекомендаций С (уровень достоверности доказательств – 5)

Комментарии: для пациентов ХГСО характерным является периодический или постоянный шум в больном ухе разной частотности 19-48% пациентов, который может быть связан как с наличием, так и без обширного дефекта барабанной перепонки (как правило, низкочастотный шум), а также и поражением внутреннего уха на фоне хронического процесса (высокочастотный шум). Причем интенсивность шума увеличивается с появлением ТСК и ТФ.

- **Рекомендуется** опрашивать пациентов о наличии заложенности, ощущении жидкости и дискомфорта в ухе [49, 57, 79].

Уровень убедительности рекомендаций С (уровень достоверности доказательств – 5)

Комментарии: данные жалобы характерны больше для ХГСО с сохраненным натянутым отделом барабанной перепонки. [49, 57, 77].

- **Рекомендуется** опрашивать пациентов о наличии эпизодов головокружения в анамнезе [55, 80, 81, 82, 83].

Уровень убедительности рекомендаций С (уровень достоверности доказательств – 4)

Комментарии: от 10 до 27% больных ХГСО с холестеатомой имели эпизоды системного головокружения или неустойчивости различной степени выраженности, которые беспокоили только во время обострения, либо при минимальной физической нагрузке или наклонах/поворотах головы и позволяют достоверно предполагать ХГСО. В 50% случаев подобные жалобы могут свидетельствовать в пользу наличия фистулы лабиринта вследствие резорбции костной капсулы. Разрушение костной стенки лицевого канала может привести к парезу лицевого нерва.

- **Рекомендуется** опрашивать пациентов о наличии головной боли [55, 67, 79, 46, 80].

Уровень убедительности рекомендаций С (уровень достоверности доказательств – 5)

Комментарии: головная боль различной (височной, височно-теменной, теменной, параорбитальной) локализации беспокоит пациентов, часто на фоне обострения ХГСО. Боль в ухе и головная боль для неосложненного эпитимпанита не характерны, их наличие обычно указывает на возникшие осложнения. Течение мезотимпанита обычно благоприятнее по сравнению с эпитимпанитом, и тяжелые внутрочерепные осложнения наблюдаются реже.

2.2 Физикальное обследование.

- **Рекомендуется** выполнять визуальное исследование при патологии органа слуха, осмотр органа слуха (отоскопию, видеоотоскопию) [45, 49, 82, 84, 85].

Уровень убедительности рекомендаций С (уровень достоверности доказательств – 5)

Комментарии: в диагностике ХГСО определяющим методом является отоскопия и отоэндоскопия. При данных обследованиях обращают внимание на состояние барабанной перепонки (тонкая, толстая, рубцовая, наличие ТСК очагов), наличие, характер и глубину ретракционных карманов, наличие дефекта, его размер, локализацию, характер краев (эпидермизированные, подвернутые внутрь барабанной полости, спаянные со структурами барабанной полости, оmozолелые), состояние слизистой оболочки барабанной полости (явления и степень мукозита, очаги ТСК, ТФ, полипозные изменения, грануляции, эпидермизация барабанной полости), состояние цепи слуховых косточек, если они визуализируются (кариес, лизис фрагментов цепи, их эпидермизация), состояние латеральной стенки аттика, адитуса (если есть признаки их деструкции). Мукозит I степени проявляется утолщением слизистой оболочки медиальной стенки барабанной полости при отсутствии свободного отделяемого в ней; II степени – визуально характеризуется подушкообразным утолщением слизистой оболочки медиальной стенки барабанной полости с большим количеством слизистых желез и наличием скудного количества слизистого отделяемого; III степени – выраженной полиповидной гиперплазией слизистой оболочки мезогипотимпанума с наличием слизистого отделяемого [18, 30, 81, 82].

Применение отоэндоскопии позволяет визуально установить диагноз холестеатомы среднего уха в 61% случаев. Следует обратить внимание, что при эпитимпанитах дефект барабанной перепонки может быть точечным, визуализироваться только при продувании пациента, может быть прикрыт серной коркой, а в ряде случаев временно отсутствовать (например, при стойкой ремиссии ХГСО). Тогда особое внимание нужно уделить состоянию латеральной стенки аттика: есть ли хотя бы минимальная деструкция. Иногда заболевание имитирует рецидивирующий экссудативный средний отит, но при внимательном отоэндоскопическом осмотре наряду с прозрачным экссудатом в барабанной полости визуализируется холестеатомный мешок, который может занимать всю барабанную полость, при этом в области ненатянутого отдела барабанной перепонки имеется небольшой ретракционный карман. При наличии глубоких ретракционных карманов целесообразно использование отоскопов с различным углом обзора (0° , 30° и 70°) для

диагностики глубины и области их распространения [85]. Для диагностики фистул лабиринта большую помощь оказывает фистульная проба [83].

Пациентам ХГСО необходимо определение степени проходимости слуховой трубы с помощью пустого глотка, пробы Тойнби, маневра Вальсальвы или продувания слуховой трубы баллоном Политцера. С увеличением степени мукозита отмечается прогрессивное ухудшение вентиляционной и дренажной функции слуховой трубы. Диагностированная дисфункция слуховой трубы может быть причиной существующей ретракции барабанной перепонки, как на этапе обследования, так и в отдаленном послеоперационном периоде. Этот момент необходимо учитывать при проведении хирургического лечения, а также при назначении лечебных и реабилитационных мероприятий в раннем и позднем послеоперационном периодах. Отсутствие проблем со слуховой трубой при ХССО должно насторожить на возможность спонтанной отоликвореи.

Безусловно, оценка состояния полости носа, околоносовых пазух носа и носоглотки играет немаловажную роль в лечении ХГСО. Искривление перегородки носа, гипертрофический ринит, хроническая патология околоносовых пазух и носоглотки являются причиной нарушения функции слуховых труб и влияют на эффективность лечения [2, 57, 77, 87].

2.3 Лабораторные диагностические исследования.

Лабораторные методы исследования выполняются при подготовке к плановой госпитализации (плановое хирургическое лечение).

Лабораторная диагностика у пациентов с ХГСО, кроме этого, включает:

- Микробиологическое (культуральное) исследование гнойного отделяемого на аэробные и факультативно-анаэробные микроорганизмы; определение чувствительности микроорганизмов к антимикробным химиотерапевтическим препаратам;
 - Микробиологическое (культуральное) исследование отделяемого из ушей на дрожжевые грибы,
 - Микробиологическое (культуральное) исследование отделяемого из ушей на мицелиальные грибы;
- цитологическое исследование микропрепарата тканей уха, патолого-анатомическое исследование биопсийного (операционного) материала тканей уха;
- **Рекомендуется** проводить микробиологическое (культуральное) исследование гнойного отделяемого на аэробные и факультативно-анаэробные микроорганизмы,

определение чувствительности микроорганизмов к антимикробным химиотерапевтическим препаратам [3, 45, 49, 60, 88].

Уровень убедительности рекомендаций С (уровень достоверности доказательств – 5)

Комментарии: во всех случаях ХГСО для выбора адекватной этиотропной терапии необходимо проводить бактериологическое исследование с определением возбудителя и его чувствительности к антибактериальным препаратам системного действия.

Рекомендуется Микробиологическое (культуральное) исследование отделяемого из ушей на дрожжевые грибы,

Микробиологическое (культуральное) исследование отделяемого из ушей на мицелиальные грибы. [3, 150, 151].

Уровень убедительности рекомендаций С (уровень достоверности доказательств – 5)

Комментарии: микологическое исследование выполняется только при подозрении на грибковый характер процесса [3].

- **Рекомендуется** проводить цитологическое исследование микропрепарата тканей уха, патолого-анатомическое исследование биопсийного (операционного) материала тканей уха [2, 3, 89, 90].

Уровень убедительности рекомендаций С (уровень достоверности доказательств – 4)

Комментарии: патолого-анатомическое исследование выполняется во всех случаях удаления патологической ткани для определения характера воспаления. При наличии атипичного воспалительного процесса спектр лабораторных исследований расширяется для диагностики этиологии процесса (туберкулез, гранулематоз Вегенера). При отсутствии положительных результатов диагностики и неэффективности стандартного лечения их повторяют через 3 месяца [2, 3, 89, 90].

2.4 Инструментальные диагностические исследования.

- аудиологическое обследование;
 - рентгенологические исследования;
 - вестибулометрические исследования.
- **Рекомендуется** выполнять исследование органа слуха с помощью камертонов при подозрении на снижение слуха [49, 82].

Уровень убедительности рекомендаций С (уровень достоверности доказательств – 5)

Комментарии: количественные (С128-2048) и качественные камертональные (С128-512) тесты Ринне, Федериче, Вебера являются скринингом определения вида тугоухости - кондуктивного или сенсоневрального и хуже слышащего уха [49, 82] на основании построения слухового паспорта, и показанием для проведения тональной пороговой аудиометрии.

- **Рекомендуется** выполнять тональную пороговую аудиометрию (ТПА) при диагностике ХГСО [2,30,45,49, 57, 77, 83,88].

Уровень убедительности рекомендаций С (уровень достоверности доказательств – 4)

Комментарии: аудиологическое обследование пациентов с ХГСО позволяет определить вид тугоухости и прогнозировать функциональный результат операции. ТПА точно определяет степень и характер тугоухости (кондуктивная, смешанная и нейросенсорная) и возможности ее реабилитации. Несмотря на то, что данное исследование является субъективным, оно позволяет прогнозировать результат операции, контролировать его динамику в отдаленном послеоперационном периоде. Так у пациентов с порогами КП выше 30 дБ в диапазоне разговорных частот даже при идеально проведенной хирургической операции качественного улучшения слуха нельзя ожидать. Идеальным вариантом оценки динамики результата является проведение ТПА на одном и том же аппарате и одним и тем же исследователем.

Для пациентов с ХГСО характерны кондуктивная и смешанная тугоухость различной степени выраженности, которая зависит от дефекта барабанной перепонки, целостности слуховой цепи, ее подвижности и токсического влияния продуктов воспаления на структуры внутреннего уха. Глухота у пациентов с ХГСО часто связана с фистулой лабиринта вследствие деструкции кости холестеатомным процессом [30, 83, 88]. Результаты аудиологических исследований, в целом, соответствуют предполагаемым клинически деструктивно-кариозным изменениям цепи слуховых косточек при ХГСО, в том числе и с холестеатомой. Однако ТПА не дает возможности выявить характерные для холестеатомы изменения в среднем ухе, так как КВИ не коррелирует с вариантами деструкции цепи слуховых косточек. Холестеатома и грануляционная ткань в полости среднего уха могут передавать акустическую энергию к структурам внутреннего уха [91].

- **Рекомендуется** рентгенография височных костей в укладках по Шуллеру и Майеру у пациентов с ХГСО без холестеатомы для оценки состояния сосцевидного отростка [2, 60, 150].

Уровень убедительности рекомендаций С (уровень достоверности доказательств – 5)

Комментарии: возможно проведение обследования у пациентов с ХГСО при отсутствии подозрения на холестеатому и осложненного течения заболевания. [2, 60, 150].

- **Рекомендуется** проведение компьютерной томографии (КТ) височных костей у пациентов ХГСО для оценки состояния структур височной кости [9, 30, 60, 78, 82, 93, 94, 95, 96; 97, 98].

Уровень убедительности рекомендаций С (уровень достоверности доказательств – 4)

Комментарии: *КТ височных костей является методом первичной диагностики и позволяет прижизненно и неинвазивно получить информацию о патологии этой локализации: определить характер, распространенность процесса, анатомические особенности (низкое стояние дна средней черепной ямки, высокое стояние луковички яремной вены, предлежание сигмовидного синуса, дегисценции канала лицевого нерва, строение сосцевидного отростка, наличие перегородки Корнера, дегисценции лабиринта), состояние стенок барабанной полости и антро-мастоидального отдела (наличие и размер деструкции), цепи слуховых косточек, слизистой оболочки, узких пространств барабанной полости (синусы и карманы), характер патологического субстрата в полостях среднего уха. Исследование проводится в аксиальной и коронарной (фронтальной) проекциях, с МПР (так называемая виртуальная эндоскопия) и рентгеноденситометрией. Идеальная толщина среза 0,5-0,8 мм.*

С помощью КТ височных костей диагностируются признаки ХГСО в 99% случаев, деструкцию костных стенок среднего уха в 55-97% [83, 93,95, 97]. Определить характер патологического субстрата (холестеатома, фиброз, грануляции, экссудат, гной) не представляется возможным, так как плотность холестеатомы и мягкотканного субстрата идентична – от +30 до +40 ед. НУ. Однако заподозрить наличие холестеатомы в 88% случаев позволяют локализация образования, деструктивные изменения стенок барабанной полости, цепи слуховых косточек, антромастоидальной области, расширение входа в антрум, увеличение его размеров, разрушение латеральной стенки аттика и/или адитуса, дефект задней стенки наружного слухового прохода, разрушение стенок канала лицевого нерва на протяжении и наличие фистул лабиринта

(чаще горизонтального, реже вертикального и заднего полукружных каналов) [93, 97, 98]. По данным некоторых авторов чувствительность метода КТ височных костей для грануляционной ткани составляет 78%, а специфичность – 32%, а для холестеатомы – 68,6-75% и 67-87,5% соответственно. Это и объясняет сложности при использовании метода в дифференциации маленькой остаточной холестеатомы от окружающих тканей [95,96,100]. В то же время имеется классификация по КТ височных костей локализации и распространения холестеатомы, где выделяется вовлечение барабанной полости, клеток сосцевидного отростка и осложнения. Чувствительность метода оценена интраоперационными находками и составила для барабанной локализации – 85%, для сосцевидной области – 79% и осложнений – 100% [101].

Для ХГСО без холестеатомы по КТ височных костей характерны изменения слизистой оболочки в барабанной полости, рубцовый процесс вокруг цепи слуховых косточек, возможен дефект цепи слуховых косточек, чаще за счет лизиса длинной ножки наковальни, реже за счет лизиса суперструктур стремени, тела наковальни и головки молотка. Антрум при мезотимпаните в стадии ремиссии обычно пневматизирован. Как правило, сосцевидный отросток при ХГСО компактный, склеротический [30, 93].

КТ височных костей малоинформативно при оценке состояния послеоперационного уха, поскольку рубцовая ткань, грануляции, пластический аутоматериал имеют одинаковую плотность с холестеатомой. Подозревать холестеатому можно только при оценке результатов в динамике (рост «подозрительного» образования) [93, 95, 97].

В то же время данные КТ височных костей играют большую роль в планировании хирургического подхода и объема операции у пациентов ХГСО, что способствует меньшему ее объему, большей безопасности и функциональной направленности. Необходимо помнить, что КТ височных костей является дополнительным методом исследования, поэтому в оценке результатов необходимо принимать во внимание клиническую картину с учетом данных отоэндо- или микроскопии, и аудиологического обследования. Важным является и грамотная интерпретация полученных данных. Для объективной верификации распространенности процесса КТ височных костей необходимо выполнять не ранее чем через 3-6 месяцев после обострения заболевания. Выполнение этого исследования в период обострения необоснованно расширяет объем хирургического вмешательства и оправдано только при осложненном течении заболевания [4; 30, 86, 93, 100, 102].

- **Рекомендуется** проведение МРТ височных костей (костной ткани, одна область) пациентам с ХГСО с подозрением на холестеатому или её рецидив [7, 9, 95, 96, 103, 104].

Уровень убедительности рекомендаций А (уровень достоверности доказательств – 2)

Комментарии: МРТ в определенных режимах (T1, T2, EPI DWI, non-EPI DWI) является методом достоверной диагностики холестеатомы и ее рецидива после операции. Метод обладает чувствительностью для холестеатомы в 77-100%, специфичностью – в 86-100% случаев и позволяет отличить ее от других мягкотканых образований височной кости: секрета, грануляций и холестероловой гранулемы. В пользу холестеатомы будет свидетельствовать низкоинтенсивный сигнал в T1, гипер- или среднеинтенсивный сигнал в режиме T2 и non-EPI DWI [7, 9, 95, 103, 105, 106, 107, 107, 108]. При этом отмечается, что на чувствительность и специфичность метода влияет размер холестеатомы (2-3 мм или <5 мм), что выполнение МРТ для диагностики рецидива холестеатомы экономически выгодней, чем ревизионная хирургия, и является альтернативой хирургии [7, 9, 95, 103, 109].

Некоторые авторы для определения холестеатомы и ее локализации рекомендуют комбинацию КТ-МРТ исследований или их совмещение, которые повышают эффективность диагностики холестеатомы: чувствительность – 96%, специфичность – 100% [7, 96, 99, 110].

- **Рекомендуется** вестибулометрия пациентам с ХГСО и холестеатомой, осложнённой фистулой лабиринта [83].

Уровень убедительности рекомендаций С (уровень достоверности доказательств – 4) *Комментарии: у пациентов с ХГСО с жалобами на головокружение системного характера и неустойчивость, признаками фистулы лабиринта показано проведение вестибулометрии для оценки состояния вестибулярного анализатора большого уха и диагностики осложнения. Диагностика фистулы лабиринта на дооперационном этапе предупреждает послеоперационные кохлеовестибулярные расстройства [83].*

2.5 Иные диагностические исследования.

- **Рекомендуются** консультации врача-невролога, врача-нейрохирурга, врача-терапевта [3, 49, 60, 89] при сопутствующей соматической патологии и подозрении на осложнённое течение заболевания.

Уровень убедительности рекомендаций С (уровень достоверности доказательств – 5)

Комментарии: при атипичном течении воспаления и осложнениях ХГСО требуются дополнительные исследования, а также консультации невролога, нейрохирурга, фтизиатра, терапевта и ревматолога [3, 49, 60, 89].

3. Лечение, включая медикаментозную и немедикаментозную терапии, диетотерапию, обезболивание, медицинские показания и противопоказания к применению методов лечения

Целью лечения пациентов с ХГСО является санация структур среднего уха для достижения стойкой ремиссии заболевания, профилактики осложнений и тугоухости [60, 82].

3.1 Консервативное лечение.

- **Рекомендуется** проведение консервативной терапии при обострении ХГСО и как подготовка к операции при неосложнённом течении заболевания [2, 57, 60, 82].

Уровень убедительности рекомендаций С (уровень достоверности доказательств – 5)

Комментарии: консервативная терапия у пациентов с ХГСО проводится при обострении, для достижения ремиссии хронического процесса (как подготовка к хирургическому вмешательству), в раннем послеоперационном периоде (после проведения санацирующего вмешательства) и включает в себя назначение бета-лактамов антибиотиков (J01C Бета-лактамы антибактериальные препараты: пенициллины и J01D Другие бета-лактамы антибактериальные препараты), анальгетиков, кортикостероидов (S01BA) и процедур, направленных на улучшение функций слуховой трубы [19, 81, 111]. Проводится амбулаторно при неосложнённом и в стационаре – при осложнённом течении заболевания. В качестве основного вида лечения консервативная терапия, носящая паллиативный характер, оправдана только у пациентов с тяжёлыми сопутствующими заболеваниями при условии регулярного наблюдения. Не рекомендуется проводить какое-либо лечение при сухом перфоративном среднем отите [49, 81, 82].

Антибактериальная терапия проводится с учетом флоры, ее чувствительности к препаратам и возможности проникновения через гематоэнцефалический барьер. Препаратами выбора являются бета-лактамы антибиотиков (J01C Бета-лактамы антибактериальные препараты: пенициллины и J01D Другие бета-лактамы антибактериальные препараты).

антибактериальные препараты), в некоторых случаях - респираторные фторхинолоны [19, 81, 111].

В случае смешанной флоры приветствуются комбинации 2-3 препаратов для перекрестного воздействия сразу на все виды патогенных микроорганизмов. Например, цефалоспорины (J01D: Другие бета-лактамы антибактериальные препараты) и фторхинолоны (код АТХ J01MA). Возможна комбинация противомикробных препаратов (код АТХ S02AA) с антибиотиками для наружного применения (код АТХ D01A

Противогрибковые препараты для местного применения) и противогрибковыми препаратами для наружного применения [22, 33].

Препараты общего действия назначают, как правило, при выраженном обострении ХГСО, а также при тяжелых и распространенных деструктивных формах ХГСО. При необходимости хирургического лечения назначение периперационной антибактериальной профилактики должно соответствовать характеру и объему оперативного вмешательства [49, 82].

Ключевая роль все же принадлежит антисептикам и дезинфицирующим средствам (D08A), топическим антибактериальным препаратам (S02AA Противомикробные препарат), D01AE (Другие противогрибковые препараты для местного применения) противогрибковым препаратам для местного применения и глюкокортикостероидам (S02CA Кортикостероиды в комбинации с противомикробными средствами). Топические фторхинолоны являются наиболее эффективными средствами лечения ХГСО с минимальными побочными эффектами: они воздействуют на основную патогенную флору (75,6% изолятов чувствительны к данной группе препаратов) и не являются ототоксичными, поэтому можно использовать у пациентов с перфорацией барабанной перепонки. Местное лечение эффективно только после тщательного удаления патологического содержимого из среднего уха с помощью аспирации или ирригации [45, 49, 111].

Пациентам с наличием грануляций в барабанной полости необходимо их удалять (если это возможно), либо проводить химическую каустику: соединениями серебра (D08AL). Грануляции хорошо регрессируют при назначении топических кортикостероидов [60, 152].

Назначение кортикостероидов в виде капель или комбинированных препаратов целесообразно при наличии вялотекущего воспаления слизистой оболочки (мукозита). При отсутствии эффекта от местной терапии в течение 1-3 месяцев, что характерно для мукозита барабанной полости, проводится операция с использованием дренирующих методик [30].

При холестеатомном процессе для местной терапии эффективными являются противомикробные препараты (Борная кислота и препараты на ее основе) (S02AA03), которые помимо антисептического обладают и дегидратационным эффектом, что значительно снижает воспалительные явления, за счет дегидратации [60, 152].

Пациентам с грибковой флорой противопоказано назначение противомикробных препаратов и кортикостероидов в форме капель. Таких пациентов необходимо вести строго согласно существующим алгоритмам применения противогрибковых препаратов для местного применения (D01A). Лечение таких пациентов часто длительное и требует привлечения смежных специалистов (микологов).

Для лечения дисфункции слуховой трубы следует придерживаться определенного алгоритма: 1) устранение патологии полости носа и носоглотки, начиная с использования деконгестантов и других назальных препаратов для местного применения (R01A) и топических назальных кортикостероидов и заканчивая хирургическим лечением; 2) улучшение проходимости слуховой трубы с помощью продувания слуховых труб баллоном Политцера, курса катетеризаций слуховой трубы с транстубарным введением различных препаратов; 3) улучшение функционирования слуховой трубы за счет налаживания механизмов самопроизвольного открытия и закрытия ее просвета с помощью назначения специальной гимнастики или проведения курса электрической стимуляции мышц слуховой трубы [2, 30, 49, 87].

3.2 Хирургическое лечение.

Основной вид лечения пациентов с ХГСО – хирургический, который проводится с учетом патогенеза и особенностей клинической картины. Только с помощью оперативного пособия возможно не только полностью санировать больное ухо, но и улучшить качество жизни пациента. Поэтому на современном этапе любой пациент, страдающий ХГСО, является потенциальным кандидатом на оперативное лечение [49, 82].

Операции при ХГСО необходимо проводить в период ремиссии заболевания (не ранее чем через 3-6 месяцев после последнего обострения) для уменьшения объема операции, лучшей дифференцировке жизнеспособных элементов среднего уха, для снижения частоты осложнений и повышения ее эффективности. Вынужденное оперативное вмешательство в период обострения или осложнений предусматривает только санацию среднего уха открытому типу (в случаях внутричерепных осложнений – расширенная), выполнение которого технически сложно из-за плохой визуализации структур на фоне кровотечения, что повышает риск возникновения ятрогенных осложнений. В связи с этим рекомендуется выполнять saniрующие операции пациентам с ХГСО с осложнениями в отделениях ургентной направленности, а вне обострения – в

специализированных отделениях или Центрах, имеющих соответствующее оборудование и специалистов, владеющих методами реконструктивной хирургии среднего уха. Принцип ранней хирургии ХГСО на «сухом ухе» позволяет лучше санировать очаг воспаления, сохранить слуховую функцию, исходную анатомию среднего уха, сократить сроки реабилитации [60, 82].

- **Рекомендуются** дренирующие операции у пациентов с ХГСО и мукозитом 2 и 3 стадией [2, 7, 57, 77].

Уровень убедительности рекомендаций С (уровень достоверности доказательств – 5)

Комментарии: выбор методики операции у пациентов с ХГСО индивидуален, зависит от формы ХГСО и его последствий, степени распространенности и выраженности патологического процесса, анатомических особенностей строения височной кости, степени слуховых нарушений, состояния слуховой трубы, наличия осложнений, от квалификации и опыта хирурга [60].

- **Рекомендуется** тимпанопластика пациентам с ХГСО для санации среднего уха и улучшения слуха [7, 30, 45, 61, 67, 68, 82, 87, 112, 117].

Уровень убедительности рекомендаций С (уровень достоверности доказательств – 5)

Комментарии: в настоящее время при мезотимпаните проводятся тимпанопластики различного типа (по Х. Вульштейну – 4, по М. Тосу – 5 и миринопластика) в зависимости от степени разрушения цепи слуховых косточек с использованием различных протезов (аутопротезы из хряща и наковальни, кортикальной кости, титановые протезы, и др.) и аутоматериалов для пластики барабанной перепонки [118, 119]. Тимпанопластика выполняется трансмеатальным доступом интрамеатальным, эндауральным или заушным подходом, под местной анестезией или наркозом, под контролем эндоскопов или микроскопа, первым или вторым этапом, с различными способами укладки трансплантатов в зависимости от предпочтений хирурга [7, 61, 82, 87, 120].

На выбор хирургического подхода влияет локализация перфорации и анатомия наружного слухового прохода. Анатомо-функциональная эффективность операции во многом зависит от времени, прошедшего с момента последнего обострения, полиморфизма изменений в среднем ухе, локализации и размера дефекта, состояния функций слуховой трубы и слизистой оболочки, способа реконструкции, опыта хирурга и качества послеоперационного периода. Обязательным условием успешной тимпаноластики является отсутствие выделений минимум 3-6 месяцев [69, 87].

До сих пор имеются разные мнения по поводу объема операции для тимпаноластики у пациентов с ХГСО без холестеатомы. В то же время многими исследованиями доказано, что мастоидотомия при тимпаноластике не дает лучшего анатомо-морфологического результата (реперфорация при тимпаноластике у 24%, при сочетании с мастоидотомией – у 17-22%), не улучшает аэрацию структур среднего уха по данным КТ височных костей (при тимпаноластике аэрация клеток сосцевидного отростка восстанавливается – у 43%, тогда как с мастоидотомией – у 50%), но увеличивает объем и риск операции [9, 68, 100]. Мастоидотомия при тимпаноластике считается обязательной в случаях вялотекущих форм ХПСО без холестеатомы и отсутствии эффекта от системной и местной антибиотикотерапии [3, 28]. Кроме того, обоснование выполнения мастоидотомии при тимпаноластике у пациентов с ХГСО без холестеатомы – хронический мастоидит, ставит под сомнение существование эндоскопической хирургии уха.

Использование эндоскопа в качестве дополнения к микроскопу улучшает визуализацию структур барабанной полости. Преимущества использования только эндоскопов в хирургии ХГСО перед микроскопом по данным системного обзора не доказаны [117]. В то же время эндоскопический подход в хирургии среднего уха является менее затратным в сравнении тимпаномастоидальной с использованием микроскопа [121, 122]. Поэтому с улучшением качества эндоскопической техники расширяются показания к ее применению при различной патологии височной кости [85, 112, 123]. При этом некоторые выделяют трансканальную эндоскопическую хирургию уха и эндоскопическую хирургию уха [85,124]. Разработана классификация использования ТЭОХ как монохирургии [124]. Наиболее часто эндоскопическая техника применяется при ХГСО (в 36%), холестеатоме (в 33,6%) и отосклерозе (в 27%), а по методикам – при тимпаноластике (в 38,5), стапедопластике (в 27,4%) и мирингопластике (в 17,7%) с частотой интраоперационных осложнений у 4,1% и послеоперационных – у 1,3% [125].

В настоящее время эффективность тимпаноластики составляет 43-98% [7,14, 18, 87, 126, 127, 128]. Вероятность осложнения в виде глухоты оперированного уха оценивают в 1-2%. Лучшие результаты тимпаноластики (у 93,3%) наблюдаются при сухих перфорациях независимо от техники (underlay или overlay) укладки трансплантатов [7, 29, 87, 129].

Большинство специалистов при тотальных и субтотальных дефектах барабанной перепонки с изменением слизистой оболочки барабанной полости оптимальными трансплантатами для тимпаноластики считают комбинацию аутофасции, аутохряща и кожных трансплантатов для профилактики реперфорации.

Использование тонких аутохрящевых пластин препятствует ретракции и западению созданной конструкции и не влияет на ее акустические свойства [7,49, 129, 130, 131, 132].

В пользу тимпаноластики при мукозите свидетельствуют многочисленные факты послеоперационной трансформации толстой инфильтрированной слизистой оболочки в тонкий нормально выглядящий и функционирующий эпителий после улучшения функций слуховой трубы, восстановления аэрации и внутреннего дренирования. В зависимости от выраженности мукозита выполняют мукозэктомию инструментально или лазером. Удачные исходы тимпаноластики при выраженном мукозите отмечены в случаях, когда тимпаноластику выполняли с введением в барабанную полость дренажной трубки под меатальный лоскут или с вскрытием антрума (раздельная аттикоантротомия) и дренированием через него барабанной полости в послеоперационном периоде до 2 недель. То есть мастоидотомия при тимпаноластике (или раздельная аттикоантротомия с тимпаноластикой) обоснована только при длительном вялотекущем процессе в среднем ухе. Худшие результаты тимпаноластики отмечены при обширных дефектах барабанной перепонки, холестеатоме барабанной полости, которая выявляется у 35,5% пациентов с туботимпанальной формой ХГСО при длительном течении заболевания, мукозите в зависимости от его выраженности и технических сложностях проведения операции [30, 61, 87]. Однако тимпаноластика у пациентов с этим заболеванием даже в случаях образования реперфораций улучшает функции слуховой трубы вследствие нормализации слизистой оболочки барабанной полости и обеспечивает условия для успешной реоперации. При необходимости выполнения тимпаноластики вторым этапом следует ее проводить через 8-12 месяцев. При наличии перфорации барабанной перепонки и отсутствии возможностей улучшения слуха тимпаноластику необходимо выполнять для предупреждения рецидивирования ХГСО [87].

При анализе результатов использования искусственных и аутопротезов при оссикулопластике не отмечено функциональных различий. В то же время при неиспользовании аутохрящевого прикрытия искусственного протеза в 6 раз увеличивается его смещение [133, 134]. В то же время аутопротезы из наковальни, кортикальной кости, из хряща или козелка ушной раковины, вследствие их стабильности, отсутствия реакции на трансплантат и отсутствия затрат на приобретение протезов, имеют преимущества. При использовании других протезов отмечена их нестабильность, экстррузия (до 3-13%) и реакция окружающих тканей с различной

степенью биодеградации имплантатов [135]. Для реконструкции дефекта цепи слуховых косточек некоторые используют биологический цемент и лазерную сварку.

- **Рекомендуются** санлирующие операции у пациентов с ХГСО с холестеатомой [7, 29, 33, 45, 49, 59, 67, 69, 72, 78, 81, 83, 86, 105].

Уровень убедительности рекомендаций С (уровень достоверности доказательств – 4)

Комментарии: главным принципом хирургии холестеатомы является полное ее удаление и профилактика факторов рецидивирования [72, 137]. Хирургическое лечение пациентов с ХГСО с холестеатомой является затратным в связи с длительным уходом и высокой частотой рецидива холестеатомы [138].

При эпитимпаните, эпимезотимпаните с холестеатомой проводятся в зависимости от распространенности процесса «открытые», «полуоткрытые» и «закрытые» варианты санлирующих операций с тимпанопластикой или без, для которых используются интрамеатальный, эндауральный или заушный хирургические подходы трансмеатальным или трансмастоидальным доступом [6, 7, 60, 72, 81]. Санлирующие операции из-за большого их объема и длительности необходимо выполнять под общей анестезией. Многие авторы отмечают преимущества интрамеатального (эндаурального) подхода в тщательности и этапности санации в барабанной полости, малом объеме удаленных тканей, но недостаточном обзоре клеток сосцевидного отростка. При заушном подходе наоборот отмечается тщательность санации клеток сосцевидного отростка, но при этом удаляется большой объем тканей и наблюдаются трудности визуализации ретротимпанальных отделов барабанной полости [49, 82, 105, 136]. Некоторые хирурги для устранения этих недостатков используют жесткие эндоскопы с различным углом зрения, а при отдельной аттикоантромастоидотомии – заднюю тимпанотомию, повышающие эффективность санации и снижающие частоту рецидивов холестеатомы [85, 117, 120, 139].

Вместе с тем выбор методики операции индивидуален и определяется степенью распространения и активности патологического процесса, анатомическими особенностями строения сосцевидного отростка, уровнем слуховых нарушений, наличием отогенных осложнений, состоянием слизистой оболочки барабанной полости и функций слуховой трубы, а также квалификацией хирурга. Например, пациентам с пневматическим сосцевидным отростком и большим антрумом нецелесообразно использовать трансмеатальный подход, а у пациентов с выраженными склеротическими изменениями сосцевидного отростка и малым (узким) антрумом, предлежанием сигмовидного синуса при выполнении заушной операции могут возникнуть трудности.

При локализованных холестеатомных процессах (аттик или аттик-адитус) возможно проведение минимальных по объему операций (аттикотомия трансмаатальным доступом). При этом обязательным условием является тщательное удаление процесса из синусов и карманов среднего уха для достижения полной санации [6, 60, 72].

До сих пор не стихают споры по поводу того, какую хирургическую технику использовать при ХГСО с холестеатомой: «открытую» (удаление задней стенки слухового прохода) или «закрытую» (оставлять ее или реконструировать). При первом варианте вы избавляете пациента от необходимости повторных хирургических вмешательств, но не от регулярных визитов к оториноларингологу, поскольку сформированная антромастоидальная полость требует наблюдения и ухода. При втором – обязательна ревизия полостей среднего уха через 8-12 месяцев или МРТ для исключения рецидива холестеатомы [7,82, 99, 136, 139]. Однако, необходимо учитывать не только клиническую картину и предпочтения хирурга, но и интересы пациента: его ожидания от хирургического лечения, настрой на повторное хирургическое вмешательство и доступность квалифицированной помощи в амбулаторно-поликлиническом учреждении по месту жительства. Безусловно, saniрующие операции «закрытого» типа опаснее внутричерепными осложнениями, чем «открытые», поэтому выбор варианта операции определяется характером, локализацией процесса и опытом хирурга при постоянном динамическом его наблюдении. При отсутствии возможности постоянного наблюдения в послеоперационном периоде предпочтительней является «открытая» методика saniрующей операции [72, 81, 82].

«Закрытые» методики (аттико-адитотомия, аттико-антротомия (ретроградная мастоидотомия) и раздельная антромастоидотомия) предпочтительны при ограниченных холестеатомных процессах, «открытые» (модифицированная радикальная мастоидэктомия (canal-wall-down (CWD) procedures), консервативно-радикальная, общеполостная saniрующая операция, антромастоидотомия с удалением задней стенки слухового прохода и радикальная мастоидэктомия) – при распространенных деструктивных процессах, а также у пациентов с признаками активной холестеатомы или вялотекущего обострения. Независимо от методики, большинство стремится реконструировать барабанную перепонку, цепь слуховых косточек, при формировании большой антромастоидальной полости – выполнять пластику последней, а при закрытых вариантах – восстановить латеральную стенку аттика/адитуса. Для пластики целесообразно применять аутокани (хрящ, фасция, костная стружка, фрагменты аутокости, кожный и мышечно-надкостничный

лоскуты), потому как при больших объемах операции всегда есть риск несостоятельности проведенной пластики [7,49, 72, 105, 136, 139, 140].

Барабанную полость на этапе санирующей операции формируют по-разному. Если производят аттикотомию или аттикоадитотомию, то возможно формирование барабанной перепонки на естественном уровне после пластики наружной стенки аттика и адитуса. При санирующей операции в объеме раздельной антромастOIDотомии также барабанную полость формируют на естественном уровне. При удалении задней стенки наружного слухового прохода с помощью эпитимпано- и мастоидопластики можно увеличить высоту барабанной полости до естественного уровня [82, 105, 136, 139].

Современной тенденцией в последнее время является сочетание «открытой» и «закрытой» методик («полуоткрытый» вариант, гибридная техника), то есть выполнение аттикоантро/мастOIDотомии с эпитимпанопластикой облитерацией антрального/мастOIDального отделов аутокостью, аутохрящем, мышечно-фасциальным лоскутом, мышечным лоскутом на ножке или другим инертным синтетическим материалом (гидроксиапатит, биокерамика, биостекло) и тимпанопластикой. В результате чего сохраняется анатомическая структура среднего и наружного уха, близкая к исходной, улучшается качество жизни пациента, поскольку нет риска развития болезни послеоперационной полости и, следовательно, необходимости пожизненного наблюдения врача-оториноларингологом [82, 105, 139, 140, 141]. Этот же результат достигается и при антромастOIDотомии сохранением задней стенки наружного слухового прохода с облитерацией сосцевидного отростка и тимпанопластикой [142].

По данным разных авторов функциональные результаты (а именно, улучшение слуха) не имеют существенных отличий при выполнении «закрытых» и «открытых» методик, а вот частота рецидивов холестеатомы выше при «закрытой» технике у 3-42% (резидуальная – 31,2%, рекуррентная – 11,2%), в сравнении с «открытой» – у 7-12%(10% и 2,5%) [143]. Исследования последних двух десятилетий показали общее снижение частоты рецидивов при «открытой» технике – 7%. Однако эта техника повышает риск рецидивизма в 2,9 раза в сравнении с «закрытой», поэтому рекомендуется только при повторных операциях [144, 145]. При гибридной технике с облитерацией сосцевидного отростка рекуррентная холестеатома выявляется в 4,2-8,4%, а резидуальная – в 0,9% случаях [139, 145]. После реконструкции задней стенки наружного слухового прохода при наблюдении в течение 24 месяцев частота рекуррентной холестеатомы составила 3,1% и резидуальной – 6,2% [146]. При антромастOIDотомии с сохранением задней стенки наружного слухового прохода и

облитерацией сосцевидного отростка рекуррентная холестеатома встречается у 8%, резидуальная – у 1% [142]. Обзорный анализ сторонников «открытой» техники с облитерацией сосцевидного отростка или реконструкцией задней стенки слухового прохода показал рецидив резидуальной холестеатомы у 0-12%, рекуррентной – у 0-12% и сухое ухо – у 82-100% до 10 лет [141]. Системный обзорный анализ сторонников «закрытой» техники с облитерацией сосцевидного отростка или восстановлением задней стенки слухового прохода показал рецидив резидуальной и рекуррентной холестеатомы у 4-6%, как и при «открытой» [147]. При обнаружении рецидива холестеатомы после «закрытой» saniрующей операции рекомендуется расширять объем операции до антромастоидотомии с удалением задней стенки и формированием открытой полости.

Несомненно, грамотное ведение послеоперационного периода также влияет на результаты санации и реконструкции. Многие специалисты отмечали улучшение морфо-функциональной эффективности операции после комплексного послеоперационного лечения пациентов с ХГСО, включающего адекватную длительность тампонады наружного слухового прохода с комбинированными противомикробными (S02AA Противомикробные препараты; D, S) препаратами (после тимпаноластики – 10-14 дней, после saniрующей операции – 14-21), местное лекарственное и физиотерапевтическое воздействия на слуховую трубу и слизистую оболочку среднего уха. Важным фактором эффективности лечения является и квалифицированное наблюдение в отдалённом периоде после операции [49, 60, 136].

3.3 Иное лечение

Не существует.

4. Медицинская реабилитация и санаторно-курортное лечение, медицинские показания и противопоказания к применению методов медицинской реабилитации, в том числе основанных на использовании природных лечебных факторов

- Рекомендуется проведение электроакустической реабилитации у пациентов с ХГСО при асоциальном слухе (тугоухость > II степени) и отсутствии возможности его улучшения [6, 115].

Уровень убедительности рекомендаций С (уровень достоверности доказательств – 5)

Комментарии: при высоких порогах слуха по КП выше 30 дБ на оба уха показано слухопротезирование, в том числе и после операции в отдаленном периоде наблюдения [6, 115].

5. Профилактика и диспансерное наблюдение, медицинские показания и противопоказания к применению методов профилактики

- Рекомендуется наблюдение пациентов с ХГСО, которым противопоказано проведение хирургического лечения, либо по каким-то причинам оно отсрочено, а также пациентов, отказывающихся от хирургического вмешательства. Данная категория пациентов должна наблюдаться квалифицированным специалистом амбулаторно-поликлинического звена с частотой 1 раз в 6 месяцев и при обострении ХГСО получать консервативное лечение для купирования местного воспаления [152].

Уровень убедительности рекомендаций С (уровень достоверности доказательств – 5)

- Рекомендуется после тимпаноластики и санирующих операций наблюдение с частотой посещения 1 раз в год врачом амбулаторно-поликлинического звена и отохирургом учреждения, где была проведена операция минимум до 5 лет с момента операции. Цель наблюдения – выявление рецидивов перфорации, холестеатомы и тугоухости [152].

Уровень убедительности рекомендаций С (уровень достоверности доказательств – 5)

- Рекомендуется для профилактики обострений у пациентов с ХГСО санация полости носа и носоглотки, осведомленность о характере своего заболевания, адекватное отношение к своему здоровью, уход за больным ухом (беречь ухо от воды, проводить профилактику возможных обострений на фоне ОРЗ) и своевременное обращение к врачу амбулаторно-поликлинического звена и специалисту учреждения, где была проведена операция [152].

Уровень убедительности рекомендаций С (уровень достоверности доказательств – 5)

6. Организация оказания медицинской помощи

Первичный осмотр (прием) врача-оториноларинголога.

Первичный осмотр (прием) врача-сурдолога-оториноларинголога.

Медицинские показания для госпитализации:

1. Экстренная госпитализация:

- при обострении ХГСО с экстра- и интракраниальными осложнениями.

2. Плановая госпитализация:

- при ХГСО (в том числе с холестеатомой) в стадии вялотекущего воспаления или ремиссии (не менее 3-6 месяцев) для проведения хирургического лечения.

Показаниями к плановой госпитализации для хирургического лечения являются:

- жалобы на снижение слуха и субъективный ушной шум у пациентов с ХГСО;
- жалобы на снижение слуха и скудные выделения из уха у пациентов с ХГСО, не купирующиеся консервативной терапией;
- наличие клинических проявлений ХГСО независимо от вида тугоухости;
- отсутствие общих противопоказаний для проведения планового хирургического вмешательства;
- наличие необходимых обследований для проведения операций, установленных стационаром.

Показания к выписке пациента из стационара:

- при экстренной госпитализации – отсутствие угрозы жизни пациенту и восстановление его нормальной жизнедеятельности;
- при плановой – в зависимости от объёма операции и общего самочувствия пациента.

Выписка проводится на 3-5 день после окончания противовоспалительной и симптоматической терапии с тампонами в наружном слуховом проходе, которые удаляются через 2-3 недели в зависимости от вида и объёма операции в амбулаторных условиях. Оценка слуховой функции с помощью ТПА проводится через 3 и 12 месяцев в амбулаторных условиях.

7. Дополнительная информация (в том числе факторы, влияющие на исход заболевания или состояния)

После операции в зависимости от ее методики рекомендуется постельный режим с положением на противоположном ухе. Пациенты с ХГСО должны быть осведомленным о характере своего заболевания, о ключевых моментах ухода за больным ухом (беречь ухо от воды, проводить профилактику возможных обострений на фоне ОРЗ). После операции необходимо 1 месяц избегать физических нагрузок, 3 месяца – авиаперелетов, ухо беречь от воды до момента завершения реабилитационного периода [49, 82, 152].

Критерии оценки качества медицинской помощи

№	Критерии качества	Уровень убедительности рекомендаций	Уровень достоверности доказательств
1.	Выполнена эндо- или отомикроскопия при постановке диагноза	С	5
2.	Выполнено исследование органа слуха с помощью камертонов и составление слухового паспорта при постановке диагноза	С	5
3.	Выполнена тональная пороговая аудиометрия при постановке диагноза	С	4
4.	Выполнена компьютерная томография височных костей у больного ХГСО для оценки состояния структур височной кости	С	4
5.	Выполнена магнитно-резонансная томография височных костей у больного ХГСО при подозрении на холестеатому или её рецидив	А	2
6.	Проведено консервативное лечение при обострении ХГСО и как подготовка к операции при неосложнённом течении заболевания	С	4
7.	Проведено хирургическое лечение при неэффективности консервативной терапии	С	4
8.	Проведена электроакустическая реабилитация у пациентов с ХГСО при асоциальном слухе (тугоухость > II степени) и отсутствии возможности его улучшения	С	5

Список литературы

1. Бобошко М.Ю., Лопотко А.И. Слуховая труба. СПб.: СпецЛит, 2003: 360 с.
2. Дорошевич И.В. Лечебно-диагностическая тактика при мукозной стадии экссудативного среднего отита: Автореф... канд мед наук. М., 2011: 27 с.
3. Крюков А.И., Гаров Е.В., Зеленкова В.Н., Сидорина Н.Г., Калошина А.С. Атипичное течение воспаления в среднем ухе. Вестник оториноларингологии. 2017; 82(4): 9-15.
4. Kay D., Nelson M., Rosenfeld R. Meta-analysis of tympanostomy tube sequelae. *Otolaryngol Head Neck Surg.* 2001; 124: 374-380.
5. O'Connell Ferster A., Tanner A., Karikari K., Roberts C., Wiltz D., Carr M. Factor related to persisting perforations after ventilation tube insertion. *Int J Pediatr Otorhinolaryngol.* 2016; 81: 29-32.
6. Тарасов Д.И., Фёдорова О.К., Быкова В.П. Заболевания среднего уха. М.: Медицина, 1988. – 185 с.
7. Карнеева О.В. Хирургическая реабилитация детей с хронической воспалительной патологией среднего уха: дис. ... докт. мед. наук.: 14.01.03 / Карнеева Ольга Витальевна – М., 2012. – 315 с.
8. Tarabichi M., Najmi M. Site of Eustachian tube obstruction in chronic ear disease. *Laryngoscope.* 2015; 125: 2572-2575.
9. Карнеева О.В., Поляков Д.П., Зеликович Е.И. Ранняя диагностика ретракционных карманов барабанной перепонки у детей // Вестник оториноларингологии. – 2012. - N 1. - С. 24 - 27.
10. Paltura C., Can T., Yilmaz B., Dinç M., Develioğlu Ö., Külekçi M. Eustachian tube diameter: is it associated with chronic otitis media development? *AmJOtolaryngol.* 2017; 38: 414–416.
11. Schmitt D., Akkari M., Mura T., Mondain M., Uziel A., Venail F. Medium-term assessment of Eustachian tube function after balloon dilation. *Eur Ann Otorhinolaryngol.* 2018; 135: 105-110.
12. Ohta S., Sakagami M., Suzuki M., Mishiro Y. Eustachian tube function and habitual sniffing in middle ear cholesteatoma. *Otol Neurotol.* 2009; 30: 48-53.
13. Karanth T., Whittemore K. Middle-ear disease in children with cleft palate. *Aur Nasus Larynx.* 2018; 45: 1143-1151.
14. Мосейкина Л.А. Реконструктивная хирургия уха при хроническом среднем отите с мукозитом: Автореф. дисс... канд. мед. наук. М., 2003: 21 с.

15. Palacios S., Oehl H., Rivkin A., Aletsee C., Pak K., Ryan A. Growth factors influence growth and differentiation of the middle ear mucosa. *Laryngoscope*. 2001; 111(5): 874-880.
16. Tinling S., Chole R. Gerbilline cholesteatoma development part III. Increased proliferation index of basal keratinocytes of the tympanic membrane and external ear canal. *Otolaryngol Head Neck Surg*. 2006; 135: 116-123.
17. Бурмистрова Т.В., Дайхес Н.А., Карнеева О.В., Корвяков В.С., Диаб Х.М., Варосян Е.Г., Михалевич А.Е. Наш опыт лечения пациентов с секреторным, фиброзирующим и ателектатическим средним отитом. *Российская оториноларингология*. 2016; 6: 33-38.
18. Сударев П.А. Стапедопластика в реабилитации тугоухости у больных тимпаносклерозом: Автореф. дисс...канд. мед. наук. М., 2016: 28 с.
19. Аллахверанов Д.А., Диаб Х.М., Корвяков В.С. Целесообразность антибактериальной терапии при хирургическом лечении туботимпанальной формы хронического гнойного среднего отита (обзор литературы). *Российская оториноларингология*. 2017; 2 (87): 104-109.
20. Бабаев С.Ю., Новожилов А.А., Абубакиров Т.Э., Митрофанов Н.Н., Козаренко Е.А., Шахов А.В. Микробиота барабанной полости у пациентов с хроническим гнойным средним отитом. *Российская оториноларингология*. 2019; 18(3): 22–26.
21. Yeo S., Park D., Hong S., Cha C., Kim M. Bacteriology of chronic suppurative otitis media – a multicenter study. *Acta Oto-Laryngol*. 2007; 127: 1062-1067.
22. Ricciardiello F., Cavaliere M., Mesoletta M., Iengo M. Notes on the microbiology of cholesteatoma: clinical findings and treatment. *Acta Otorhinolaryngol (Ital)*. 2009; 29(4): 197-202.
23. Ahn J., Kim M., Suk Y., Moon B. Preoperative, intraoperative, and postoperative results of bacterial culture from patients with chronic suppurative otitis media. *OtolNeurotol*. 2012; 33(1): 54-59.
24. Chole R., Faddis B. Evidence for microbial biofilms in cholesteatomas. *Arch Otolaryngol Head Neck Surg*. 2002; 128: 1129-1133.
25. Wang E., Jung J., Pashia M., Nason R., Scholnick S., Chole R. Otopathogenic *Pseudomonas aeruginosa* strains as competent biofilm formers. *Arch Otolaryngol Head Neck Surg*. 2005; 131(11): 983-989.
26. Lee R., Pawlowski K., Luong A., Furze A., Roland P. Biofilm presence in Humans with chronic suppurative otitis media. *Otolaryng Head Neck Surg*. 2009; 141: 567-571.

27. GuX., Keyoumu Y., Long L., Zhang H. Detection of bacterial biofilms in different types of chronic otitis media. *Eur Arch Otorhinolaryngol.* 2014; 271(11): 2877-2883.
28. Galli J., Calò L., Giuliani M., Sergi B., Lucidi D., Meucci D., Bassotti E., Sanguinetti M., Paludetti G. Biofilm's role in chronic cholesteatomatous otitis media: a pilot study. *Otolaryngol Head Neck Surg.* 2016; 154(5): 914-916.
29. Brackmann D., Shelton C., Arriaga M. *Otologic surgery.* Saunders. - Philadelphia, 2010. (3rd ed.): 243 p.
30. Крюков А.И., Гаров Е.В., Зеликович Е.И., Азаров П.В., Гарова Е.Е., Сударев П.А. Клинико-рентгенологическая диагностика степени мукозита у больных хроническим гнойным средним отитом. *Вестник оториноларингологии.* 2014; 6: 12-16.
31. Albera R., Dagna F., Filippini C., Albera A., Canale A. Ossicular chain lesions in tympanic perforations and chronic otitis media without cholesteatoma. *J Int Adv Otol.* 2015; 11(2): 143-146.
32. Sudhoff H., Tos M. Pathogenesis of attic cholesteatoma: clinical and immunohistochemical support for combination of retraction theory and proliferation theory. *Am J Otol.* 2000; 21: 786-792.
33. Jahnke K. *Middle Ear Surgery. Recent advances and future directions.* Thieme, Verlag. 2004: 73-93.
34. Sudhoff H., Tos M. Pathogenesis of sinus cholesteatoma. *Eur Arch Otorhinolaryngol.* 2007; 264: 1137-1143.
35. Louw L. Acquired cholesteatoma pathogenesis: stepwise explanations. *J Laryngol Otol.* 2010; 124(6): 587-593.
36. Yetiser S., Hidir Y., Deveci M. Morphologic changes of middle ear mucosa in chronic otitis media with or without cholesteatoma. *Mediterr J Otol.* 2008; 4: 102-108.
37. Hilton C., Ondrey F., Wuertz B., Levine S. Interleukin-8 production in response to tumor necrosis factor-alpha by cholesteatoma keratinocytes in cell culture. *Laryngoscope.* 2011; 121: 372-374.
38. Maniu A., Harabagiu O., PerdeSchrepler M., Cătană A., Fănuță V., Mogoantă C. Molecular biology of cholesteatoma. *Rom J Morphol Embryol.* 2014; 55(1): 7-13.
39. Миниахметова Р.Р., Симбирцева А.С., Аникин И.А., Тырнова Е.В., Начаров П.В. Остеотропные цитокины при хроническом среднем отите с тимпаносклерозом. *Российская оториноларингология.* 2009; 2: 56-63.
40. Чернушевич И.И. Хирургическое лечение тимпаносклероза (клинико-экспериментальное исследование): Автореф. дисс... доктора мед. наук. СПб., 2011: 32 с.

41. Makiishi-Shimobayashi C., Tsujimura T., Iwasaki T., Kakihana M., Shimano K., Terada N., Sakagami M. Localization of osteopontin at calcification sites of cholesteatoma: possible role as a regulator of deposition of calcium phosphate in the middle ear. *Auris Nasus Larynx*. 2004; 31: 3-9.
42. Williamson I. Otitis media with effusion. *ClinEvid*. 2002; 7: 469-476.
43. Djurhuus B., Skytthe A., Christensen K., Faber C. Increasing rate of middle ear ventilation tube insertion in children in Denmark. *IntJPediatrOtorhinolaryngol*. 2014; 78(9): 1541-1544.
44. Bluestone C. Eustachian tube: structure, function, and role in middle-ear disease. PeoplesMedPublishingHouse - USA, 2017(2 rd ed.): 235 p.
45. Acuin J. Chronic suppurative otitis media: burden of illness and management options / Geneva: World Health Organization. 2004: 83 p.
46. Aquino J., Cruz F., de Aquino J. Epidemiology of middle ear and mastoid cholesteatomas: study of 1146 cases. *Braz J Otorhinolaryngol*. 2011; 77: 341-347.
47. Monasta L., Ronfani L., Marchetti F., Montico M., VecchiBrumatti L., Bavcar A., Grasso D., Barbiero C., Tamburlini G. Burden of disease caused by otitis media: systematic review and global estimates / *PLoS One*. 2012: 7.
48. Яковлев В.Н., Крюков А.И., Гаров Е.В., Кречетов Г.М., Захарова А.Ф. Заболеваемость хроническим гнойным средним отитом и лечение этой нозологии в Москве. *Вестник оториноларингологии*. 2010; 6: 31-33.
49. Миронов А.А. Хронический гнойный средний отит. *Вестник оториноларингологии*. 2011; 5: 72-76.
50. Гаров Е.В., Хамзалиева Р.Б., Зеленкова В.Н., Гарова Е.Е., Мепаришвили А.С., Лапенко Е.Г. Обращаемость и лечение больных хроническим гнойным средним отитом в Москве. *Вестник оториноларингологии*. 2018; 83(5): 26-30.
51. Osma U., Cureoglu S., Hosoglu S. The complications of chronic otitis media: report of 93 cases. *J. Laryngol Otol*. 2000; 114(2): 97-100.
52. Penido N., Borin A., Iha L., Suguri V., Onichi E., Fukuda Y., Cruz O. Intracranial complications of otitis media: 15 years of experience in 33 patients. *Otolaryngol Head Neck Surg*. 2005; 132: 37-42.
53. Mustafa A., Heta A., Kastrati B., Dreshaj Sh. Complications of chronic otitis media with cholesteatoma during a 10-year period in Kosovo. *Eur Arch Otorhinolaryngol*. 2008; 265: 1477-1482.

54. Ceylan A., Bayazit Y., Yilmaz M., Celek F., Bayramoglu I., Uygur K., Goksu N., Ozbilen S., Akyildiz L., Korkuyu E. Extracranial complications of chronic otitis media. *Int Adv Otol.* 2009; 5(1): 51-55.
55. Prasad S., Shin S-H., Russo A., Trapani G., Sanna M. Current trends in the management of the complications of chronic otitis media with cholesteatoma. *Otolaryng Head Neck Surg.* 2013; 21: 446-454.
56. Yorgancılar E., Yildirim M., Gun R., Bakir S., Tekin R., Gocmez C., Meric F., Topcu I. Complications of chronic suppurative otitis media: a retrospective review. *Eur Arch Otorhinolaryngol.* 2013; 270: 69-76.
57. Янюшкина Е.С. Консервативное лечение секреторной стадии экссудативного среднего отита: Автореф дис... канд мед наук. М., 2010: 26 с.
58. Matanda R., Van De Heyning P., Bogers J., Ars B. Behaviour of middle ear cleft mucosa during inflammation: histo-morphometric study. *Acta Oto-Laryngologica.* 2006; 126: 905-909.
59. Миниахметова Р.Р. Клинико-иммунологические особенности и хирургическая тактика при тимпаносклерозе: Автореф. дисс... канд. мед. наук. С-П., 2010: 23 с.
60. Крюков А.И., Гаров Е.В. Современная тактика лечения больных хроническим гнойным средним отитом. *Вестник «МЕДСИ».* 2011; 11: 54-60.
61. Полшкова Л.В. Особенности формирования холестеатомы у больных с туботимпанальной формой хронического гнойного среднего отита: Автореф. дисс.... канд. мед. наук. С-П., 2013: 33 с.
62. De Zinis L., Campovecchi C., Gadola E. Fistula of the cochlear labyrinth in noncholesteatomatous chronic otitis media. *Otol Neurotol.* 2005; 26(5): 830-833.
63. Park K., Choung Y-H., Shin Y., Hong S. Conductive deafness with normal eardrum: absence of the long process of the incus. *Acta Oto-Laryngologica.* 2007; 127: 816-820.
64. Ebenezer J., Rupa V. Preoperative predictors of incudal necrosis in chronic suppurative otitis media. *Otolaryngol Head Neck Surg.* 2010; 142: 415-420.
65. Looock J. Results of disease-pursuant approach to cholesteatoma surgery; a 4-year prospectively-documented series. *Eur Arch ORL Head Neck.* 2007; 264(1): 214.
66. Tono T., Sakagami M., Kojima H., Yamamoto Y., Matsuda K., Komori M., Hato N., Morita Y., Hashimoto S. Staging and classification criteria for middle ear cholesteatoma proposed by the Japan Otological Society. *Auris, Nasus, larynx.* 2017; 44 (2): 135-140.
67. Cruz O., Kasse C., Leonhart F. Efficacy of surgical treatment of chronic otitis media. *Otolaryngol Head Neck Surg.* 2003; 128: 263-266.

68. Toros S., Habesoglu T., Habesoglu M., Bolukbasi S., Naiboglu B., Karaca C., Egeli E. Do patients with sclerotic mastoids require aeration to improve success of tympanoplasty? *Acta Oto-Laryngologica*. 2010; 130: 909–912.
69. Albu S., Trabalzini F., Amadori M. Usefulness of cortical mastoidectomy in myringoplasty. *Otol Neurotol*. 2012; 33 (4): 604-609.
70. Dornhoffer J., Gluth M. *The chronic ear*. New York - Stuttgart: Thieme Verlag, 2016; 349 p.
71. Fraysse B., Furia F., Manelfe C., Prere J., Azan L., Fayad J. Tomodensi-tometrie et Cholesteatome. *Rev Laryngol Otol Rhinol*. 1987; 5: 467—471.
72. Аникин И.А., Бокучава Т.А. О хирургическом лечении больных с приобретённой холестеатомой. *Российская оториноларингология*. 2015; 4: 16-23.
73. Tos M., Lau T. Late results of surgery in different cholesteatoma types. *ORL J Otorhinolaryngol Relat Spec*. 1989; 51: 33-49.
74. Potsic W., Samadi D., Marsh R., Wetmore R. A staging system for congenital cholesteatoma. *Arch Otolaryngol Head Neck Surg*. 2002; 128: 1009-1012.
75. Yung M., Tono T., Olszewska E., Yamamoto Y., Sudhoff H., Sakagami M., Mulder J., Kojima H., Incesulu A., Trabalzini F., Ozgirgin N. EAONO/JOS joint consensus statements on the definitions, classification and staging of middle ear cholesteatoma. *J Int Adv Otol*. 2017; 13(1): 1-8.
76. Linder T., Shah S., Martha A., Rösli C., Emmett S. Introducing the “ChOLE” classification and its comparison to the EAONO/JOS consensus classification for cholesteatoma staging. *Otol Neurotol*. 2019; 40(1): 63–72.
77. Вишняков В.В., Праведникова Ю.С. Сравнительный анализ хирургических методов лечения экссудативного среднего отита: шунтирования и лазерной мириготомии. *Вестник оториноларингологии*. 2016; 3: 224-227.
78. Каспаранская Г.Р. Кохлеовестибулярные нарушения у больных хроническим гнойным средним отитом. *Вестник оториноларингологии*. 2011; 5: 77-81.
79. Castle J. Cholesteatoma pearls: practical points and update. *Head Neck Pathology*. 2018; 12:419-429.
80. Карапетян Р.В., Аникин М.И., Бокучава Т.А. Выбор тактики хирургического лечения пациентов с хроническим эпитимпанальным средним отитом с холестеатомой в зависимости от распространения патологического процесса. *Российская оториноларингология*. 2013; 2(63): 39-46.

81. Гаров Е.В., Гарова Е.Е. Современные принципы диагностики и лечения пациентов с хроническим гнойным средним отитом. Русский медицинский журнал, 2012; №27: 1355-1359.
82. Овчинников А.Ю., Хон Е.М., Щербаков А.Ю. Инновационные хирургические технологии лечения хронического гнойного среднего отита. Вестник оториноларингологии. 2018; 6: 4-7.
83. Крюков А.И., Кунельская Н.Л., Гаров Е.В., Байбакова Е.В., Зеленкова В.Н., Гарова Е.Е., Мартиросян Т.Г. Варианты лечения головокружения при фистулах лабиринта воспалительного генеза. Вестник оториноларингологии. 2019; 84(5): 20-25.
84. Дементьева Н.Ф. Отоэндоскопия в диагностике хронических заболеваний среднего уха: Автореф. дис... канд. мед. наук. М., 2013: 24 с.
85. Presutti L., Marchioni D. Endoscopic ear surgery. Principles, indications and techniques. Thieme – Stuttgart, New York, Delhi, Rio, 2015: 403 p.
86. Азнаурян А.М. Современные методы диагностики холестеатомы среднего уха: Автореф. дисс... кан. мед. наук. С-П., 2007: 25 с.
87. Гаров Е.В., Сидорина Н.Г., Зеленкова В.Н., Лаврова А.С., Акмулдиева Н.Р. Анализ эффективности тимпаноластики у больных хроническим перфоративным средним отитом Вестник оториноларингологии. 2014; 6: 8-11.
88. Крюков А.И., Гаров Е.В., Сидорина Н.Г., Федорова О.В., Голубовский О.А., Джанашия Н.Т. Санирующая хирургия при хроническом гнойном среднем отите с холестеатомой. Вестник оториноларингологии. 2011; 1: 62-65.
89. Ikeda M., Yoshida S., Ikui A., Shigihara S. Canal wall down tympanoplasty with canal reconstruction for middle-ear cholesteatoma: post-operative hearing, cholesteatoma recurrence, and status of re-aeration of reconstructed middle-ear cavity. J. Laryngol Otol. 2003; 117 (4): 249-255.
90. Jerger J. Clinical experience with impedance audiometry. Arch. Otolaryng. 1970; 92(4): 311-324.
91. Кунельская Н.Л., Гаров Е.В., Антонян Р.Г., Сидорина Н.Г., Голубовский О.А., Кречетов Г.М., Гарова Е.Е. Экссудативный средний отит при гранулематозе Вегенера (клинические наблюдения). Российская оториноларингология. 2008; 5 (36): 92-94.
92. Крюков А.И., Гаров Е.В., Ивойлов А.Ю., Шадрин Г.Б., Сидорина Н.Г., Лаврова А.С. Клинические проявления и диагностика туберкулезного среднего отита Вестник оториноларингологии, 2015. - №3. – с. 28-34.

93. Зеликович Е.И. КТ височной кости в диагностике хронического гнойного среднего отита. Вестник оториноларингологии. 2004; 4: 31-36.
94. Зеликович Е.И. КТ височной кости в диагностике хронического экссудативного среднего отита. Вестник оториноларингологии. 2005; 1: 24-29.
95. Карнеева О.В., Зеликович Е.И., Поляков Д.П. Возможности КТ и МРТ в диагностике хронических гнойных средних отитов у детей // Вестник оториноларингологии. – 2007. – №5. – С. 64–65.
96. Степанова Е.А., Вишняков М.В., Абраменко А.С., Самбулов В.И. Слияния изображений компьютерной томографии и диффузионно-взвешенной магнитно-резонансной томографии для визуализации впервые выявленных резидуальных и рецидивных холестеатом среднего уха. Альманах клинической медицины. 2016; 44(7): 835-840.
97. Khalek A., Razek A., Ghonim M., Ashraf B. Computed tomography staging of middle ear cholesteatoma. Pol J Radiol. 2015; 80: 328-333.
98. Celebi I., Bozkurt G., Mahmutoglu A., Guliyev U. Multidetector computed tomography findings of auto-evacuated secondary acquired cholesteatoma: a morphologic and quantitative analysis. J Int Adv Otol. 2018; 14(3): 464-471.
99. Portier F. Lescanne E., Racy E., Nowak C., Lamblin B., Bobin S. Studies of labyrinthine cholesteatoma-related fistulas: report of 22 cases. J. Otolaryngol. 2005; 34 (1): 1-6.
100. Косяков С.Я. Избранные вопросы практической отохирургии; монография. М.: МЦФЭР, 2012: 224 с.
101. Khater N., Fahmy H., Shahat H., Khater A. Chronic inflammatory middle ear disease: postoperative CT and MRI findings. Egyp J Radiol Nucl Medicine. 2015; 46(3): 629-638.
102. Banerjee A., Flood L., Yates P., Clifford K. Computed tomography in suppurative ear disease: does it influence management? J Laryngol Otol. 2003; 117 (6): 454-458.
103. Gouda M., Nasr W., Abd elbary M., Razek M. MRI as an alternative to second look mastoid surgery.
104. Juliano A. Cross sectional imaging of the ear and temporal bone. Head Neck Pathology. 2018; 12: 302-320.
105. Косяков С.Я., Пчелёнок Е.В. Современные подходы к лечению хронического гнойного среднего отита с холестеатомой. Вестник оториноларингологии. 2014; 6: 4-7.
106. Dundar Y., Akcan F., Dilli A., Tatar E., Korkmaz H., Ozdek A. Does diffusion-weighted MR imaging change the follow-up strategy in cases with residual cholesteatoma? Int Adv Otol. 2015; 11(1): 58-62.

107. Osman N., Rahman A., Hakim Ali M. The accuracy and sensitivity of diffusion-weighted magnetic resonance imaging with apparent diffusion coefficients in diagnosis of recurrent cholesteatoma. *Eur J Radiol Open*. 2017; 4: 27-39.
108. Pai I., Crossley E., Lancer H., Dudau C., Connor S. Growth and late detection of post-operative cholesteatoma on long term follow-up with diffusion weighted magnetic resonance imaging (DWI MRI). A retrospective analysis from a single UK Centre. *OtolNeurotol*. 2019; 40(5): 638–644.
109. Choi D., Gupta M., Rebello R., Archibald J. Cost-comparison analysis of diffusion weighted magnetic resonance imaging (DWMRI) versus second look surgery for the detection of residual and recurrent cholesteatoma. *J Otolaryngol Head Neck Surg*. 2019; 48: 58.
110. Saxby A., Dawes L., Cheng C., Wills S., Jufas N., Kong J., Patel N., Greenberg S. Comparison of CT vs CT-MRI Fusion Imaging in assessment of mastoid cavity involvement by cholesteatoma: implications for endoscopic ear surgery. *J Laryngol Otol*. 2016; 130: 91-92.
111. Sattar A., Alamgir A., Hussain Z., Sarfraz S., Nasir J., E-Alam B. Bacterial spectrum and their sensitivity pattern in patients of chronic suppurative otitis media. *J Coll Physicians Surg Pak*. 2014; 22(2): 128-129.
112. Mitchell S., Coulson C. Endoscopic ear surgery: a hot topic? *J Laryngol Otol*. 2017: 1-6.
113. Крюков А.И., Гаров Е.В., Сидорина Н.Г., Царапкин Г.Ю., Загорская Е.Е., Акмуддиева Н.Р. Способ лечения дисфункции слуховой трубы с использованием функционального шунта. *Медицинский совет*. 2013; 3: 37-39.
114. Saliba I., Boutin T., Arcand P., Froehlich P., Abela A. Advantages of subannular tube vs repetitive transtympanic tube technique. *Arch Otolaryngol Head Neck Surg*. 2011; 137(12): 1210-1216.
115. Михалевич А.Е., Ахмедов Ш.М., Корвяков В.С. Современное состояние проблемы лечения пациентов хроническим средним отитом с эпидермизацией (ателектазом) барабанной полости. *Российская оториноларингология*. 2014; 3(70): 123-129.
116. Sasaki T., Xu A., Ishimoto S., Ito K., Yamasoba T., Kaga K. Results of hearing tests after total middle ear reconstruction. *Acta Oto-Laryngologica*. 2007; 127(5): 474-479.
117. Kozin E., Gulati S., Kaplan A., Lehmann A., Remenschneider A., Landegger L., Cohen M., Lee D. Systematic review of outcomes following observational and operative endoscopic middle ear surgery. *Laryngoscope*. 2015; 125(5): 1205-1214.
118. Вульштейн Х. Слухоулучшающие операции. М.: Медицина, 1972: 421с.
119. Тос М. Руководство по хирургии среднего уха. Томск, 2005. - Т. 1, 2.

120. Мисюрина Ю.В. Клинико-экспериментальное обоснование применения эндоскопической техники на отдельных этапах санирующих и слухоулучшающих операций на среднем ухе: Автореф. дис.. канд. мед. наук. СПб., 2010: 27с.
121. Wang P., Jang C., Shu Y., Tai C., Chu K. Cost-utility analysis of tympanomastoidectomy for adults with chronic suppurative otitis media. *Otolaryngol Head Neck Surg.* 2005; 133: 352-356.
122. Bennett M., Wanna G., Francis D., Murfee J., O'Connell B., Haynes D. Clinical and cost utility of an intraoperative endoscopic second look in cholesteatoma surgery. *Laryngoscope.* 2018;128(12):2867–71.
123. Anzola J., Nogueira J. Endoscopic techniques in tympanoplasty. *Otolaryngol Clin N Am.* 2016; 49(5): 1253-1264.
124. Kozin E., Kiringoda R., Lee D. Incorporating endoscopic ear surgery into your clinical practice. *Otolaryngol Clin N Am.* 2016; 49: 1237-1251.
125. Marchioni D., Rubini A., Gazzini L., Alicandri-Ciufelli M., Molinari G., Reale M., Presutti L. Complications in endoscopic ear surgery. *Otol Neurotol.* 2018; 39: 1012-1017.
126. Ахмедов Ш.М. Метод тимпаноластики у больных мезотимпанитом. *Российская оториноларингология.* 2014; 3(70): 6-11.
127. Hildmann H., Sudhoff H. Middle ear surgery. Springer-Verlag. – Berlin, 2006: 195 p.
128. Uslu C., Tek A., Tatlipinar A., Kiliçarslan Y., Durmuş R., Ayöğredik E., Karaman M., Oysu C. Cartilage reinforcement tympanoplasty: otological and audiological results. *Acta Otolaryngol.* 2010; 130(3): 375-383.
129. Singh M., Rai A., Bandyopadhyay S., Gupta S. Comparative study of the underlay and overlay techniques of myringoplasty in large and subtotal perforations of the tympanic membrane. *J. Laryngol Otol.* 2003; 117(6): 444-448.
130. Мухамедов И.Т., Савин С.В. Особенности миринголастики при тотальных и субтотальных дефектах барабанной перепонки. *Российская оториноларингология.* 2014; 3 (69): 117-122.
131. Gerber M., Mason J., Lambert P. Hearing results after primary cartilage tympanoplasty. *Laryngoscope.* 2000; 110(12): 1994-1999.
132. Klacansky J. Cartilage miringoplasty. *Laryngoscope.* 2009; 119: 2175-2177.
133. Gardner E., Jackson C., Kayli D. Results with titanium ossicular reconstruction prostheses. *Laryngoscope.* 2004; 114:65-70.
134. Zhang L., Zhang T., Dai P., Luo J. Titanium versus non-titanium prostheses in ossiculoplasty: a meta-analysis. *Acta Oto-Laryngologica.* 2011; 131: 708–715.

135. Kaylie D., Gardner E., Jackson C. Revision chronic ear surgery. *Otolaryngol Head Neck Surg.* 2006; 134: 443-450.
136. Chamoli P., Sing C., Radia S., Shan A. Functional and anatomical outcome of inside out technique for cholesteatoma surgery. *Am J Otolaryngol.* 2018; 39: 423-430.
137. Stark T., Gurr A., Sudhoff H. Principles of cholesteatoma surgery. *HNO.* 2011; 59(4): 393-400.
138. Roche J., Adunka O., Pillsbury H. III, Buchman C. Cost of cholesteatoma care at a tertiary medical center. *OtolNeurotol.* 2013; 34(7):1311-1315.
139. Косяков С.Я., Пчелёнок Е.В. Результаты хирургической облитерации паратимпанальных пространств у больных холестеатомой. *Вестник оториноларингологии.* 2018; 6: 22-26.
140. Alves R., Junior F., Fonseca A., Bento R. Mastoid obliteration with autologous bone in mastoidectomy canal wall down surgery: a literature overview. *Int Arch Otorhinolaryngol.* 2016; 20: 76-83.
141. Kim S., Kang M., Ahn J., Han C., Gu T. Epitympanolasty with mastoid obliteration technique in middle ear surgery 12-year result. *Int Adv Otol.* 2009; (1): 24-30.
142. Westerberg J., Maki-Torkko E., Harder H. Cholesteatoma surgery with the canal wall up technique combined with mastoid obliteration: results from primary surgery in 230 consecutive cases. *Acta Otolaryngol.* 2018; 3: 1-6.
143. Bhatia S., Taibah A., Karmarkar S., Saleh E., Russo A., Dedonato G., Taibah A, Russo A, Sanna M. Cholesteatoma surgery: the individualized technique. *Ann Otol Rhinol Laryngol.* 1995;104(8):591–595.
144. Ajalloueyan M. Experience with surgical management of cholesteatomas. *Arch Otolaryngol Head Neck Surg.* 2006; 132(9): 931–933.
145. Tomlin J., Chang D., McCutcheon B., Harris J. Surgical technique and recurrence in cholesteatoma: a meta-analysis. *Audiol Neurotol.* 2013; 18(3): 135–142.
146. Van Der Toom H., Van Der Schroeff M., Pauw R.. Single-stage mastoid obliteration in cholesteatoma surgery and recurrent and residual disease rates a systematic review. *JAMA Otolaryngol Head Neck Surg.* 2018; 144(5): 440–446.
147. Roux A., Bakhos D., Lescanne E., Cottier J., Robier A. Canal wall reconstruction in cholesteatoma surgeries: rate of residual. *Eur Arch OtoRhino-Laryngology.* 2015;272(10):2791–2797.
148. Корвяков В.С., Диаб Х.М., Михалевич А.Е., Пацинина О.А., Кондратчиков Д.С., Умаров П.У., Сулейманов Ю.Б., Бурмистрова Т.В. К вопросу о терминологии и сути

ревизионной тимпанотомии (ревизионных операций). Российская оториноларингология. 2016; 6(85): 10-14.

149. Детская оториноларингология. Руководство для врачей (под редакцией Богомилевского М.Р., Чистяковой В.Р.). М., Медицина, 2005; Т. 2: 120-121.
150. Vennewald I., Schönlebe J., Klemm E. Mycological and histological investigations in humans with middle ear infections. *Mycoses*. 2003; 46(1-2): 12–18.
151. Крюков А.И., Кунельская Н.Л., Кунельская В.Я., Ивойлов А.Ю., Туровский А.Б., Шадрин Г.Б., Мачулин А.И. Отомикоз: современный взгляд на этиологию и лечение *Вестник оториноларингологии*. 2018;83(1): 48-51.
152. Крюков А.И. и соавт. Амбулаторная помощь пациентам, перенёвшим хирургические вмешательства на ухе. *Методические рекомендации №75*, М., 2022. - 40с.

Приложение А1. Состав рабочей группы по разработке и пересмотру клинических рекомендаций

1. **Гаров Е.В.**, д.м.н., член Национальной медицинской ассоциации оториноларингологов, конфликт интересов отсутствует
2. **Диаб Х.М.**, д.м.н., член Национальной медицинской ассоциации оториноларингологов, конфликт интересов отсутствует
3. **Карнеева О.В.**, д.м.н., доцент, член Национальной медицинской ассоциации оториноларингологов, конфликт интересов отсутствует
4. **Юнусов А.С.**, д.м.н., профессор, член Национальной медицинской ассоциации оториноларингологов, конфликт интересов отсутствует
5. **Аникин И.А.**, д.м.н., профессор, член Национальной медицинской ассоциации оториноларингологов, конфликт интересов отсутствует
6. **Завалий М.А.**, д.м.н., профессор, член Национальной медицинской ассоциации оториноларингологов, конфликт интересов отсутствует
7. **Мачалов А.С.**, д.м.н., доцент, член Национальной медицинской ассоциации оториноларингологов, конфликт интересов отсутствует
8. **Гуров А.В.**, д.м.н., профессор, член Национальной медицинской ассоциации оториноларингологов, конфликт интересов отсутствует
9. **Коробкин А.С.**, к.м.н., конфликт интересов отсутствует
10. **Зеликович Е.И.**, д.м.н., конфликт интересов отсутствует

Приложение А2. Методология разработки клинических рекомендаций

Целевая аудитория клинических рекомендаций:

- врач-оториноларинголог;
- врач сурдолог-оториноларинголог.

Методы, использованные для сбора/селекции доказательств:

- поиск публикаций в специализированных периодических печатных изданиях с импакт-фактором >0,3;
- поиск в электронных базах данных.

Базы данных, использованные для сбора/селекции доказательств:

- Доказательной базой для рекомендаций являются публикации, вошедшие в Кокрейновскую библиотеку, базы данных PubMed и MedLine;
- Глубина поиска составила 20 лет, классические источники – 50 лет.

Методы, использованные для анализа доказательств:

- обзоры опубликованных мета-анализов;
- систематические обзоры.

Методы, использованные для качества и силы доказательств:

- консенсус экспертов;
- оценка значимости доказательств в соответствии с рейтинговой схемой доказательств (табл. 1-3).

В настоящих клинических рекомендациях приведены уровни доказательности рекомендаций в соответствии с проектом методических рекомендаций по оценке достоверности доказательств и убедительности рекомендаций ФГБУ «Центр экспертизы и контроля качества медицинской помощи» Минздрава России.

В соответствии с данным проектом рекомендаций отдельным общепринятым методикам диагностики на основании консенсуса экспертов придан уровень GPP (сложившаяся клиническая практика).

Таблица 1. Шкала оценки уровней достоверности доказательств для методов диагностики (диагностических вмешательств)

Уровень достоверности доказательств	Расшифровка
1	Систематические обзоры исследований с контролем референсным методом или систематический обзор рандомизированных клинических исследований с применением мета-анализа

2	Отдельные исследования с контролем референсным методом или отдельные рандомизированные клинические исследования и систематические обзоры исследований любого дизайна, за исключением рандомизированных клинических исследований, с применением мета-анализа
3	Исследования без последовательного контроля референсным методом или исследования с референсным методом, не являющимся независимым от исследуемого метода, или нерандомизированные сравнительные исследования, в том числе когортные исследования
4	Несравнительные исследования, описание клинического случая
5	Имеется лишь обоснование механизма действия или мнение экспертов

Таблица 2. Шкала оценки уровней достоверности доказательств для методов профилактики, лечения и реабилитации (профилактических, лечебных, реабилитационных вмешательств)

Уровень достоверности доказательств	Расшифровка
1	Систематический обзор рандомизированных клинических исследований с применением мета-анализа
2	Отдельные рандомизированные клинические исследования и систематические обзоры исследований любого дизайна, за исключением рандомизированных клинических исследований с применением мета-анализа
3	Нерандомизированные сравнительные исследования, в том числе когортные исследования
4	Несравнительные исследования, описание клинического случая или серии случаев, исследования «случай–контроль»
5	Имеется лишь обоснование механизма действия вмешательства (доклинические исследования) или мнение экспертов

Таблица 3. Шкала оценки уровней убедительности рекомендаций для методов профилактики, диагностики, лечения и реабилитации (профилактических, диагностических, лечебных, реабилитационных вмешательств)

Уровень убедительности рекомендаций	Расшифровка
A	Сильная рекомендация (все рассматриваемые критерии эффективности (исходы) являются важными, все исследования имеют высокое или удовлетворительное методологическое

	качество, их выводы по интересующим исходам являются согласованными)
В	Условная рекомендация (не все рассматриваемые критерии эффективности (исходы) являются важными, не все исследования имеют высокое или удовлетворительное методологическое качество и/ или их выводы по интересующим исходам не являются согласованными)
С	Слабая рекомендация (отсутствие доказательств надлежащего качества (все рассматриваемые критерии эффективности (исходы) являются неважными, все исследования имеют низкое методологическое качество и их выводы по интересующим исходам не являются согласованными)

Методы валидации рекомендаций:

- внешняя экспертная оценка;
- внутренняя экспертная оценка.

Порядок обновления клинических рекомендаций.

Механизм обновления клинических рекомендаций предусматривает их систематическую актуализацию – не реже чем один раз в три года, а также при появлении новых данных с позиции доказательной медицины по вопросам диагностики, лечения, профилактики и реабилитации конкретных заболеваний, наличии обоснованных дополнений/замечаний к ранее утвержденным КР, но не чаще 1 раза в 6 месяцев.

Решение об обновлении принимает Минздрав России на основе предложений, представленных медицинскими профессиональными некоммерческими организациями.

Сформированные предложения должны учитывать результаты комплексной оценки лекарственных препаратов, медицинских изделий, а также результаты клинической апробации.

Приложение А3. Справочные материалы, включая соответствие показаний к применению и противопоказаний, способов применения и доз лекарственных препаратов, инструкции по применению лекарственного препарата

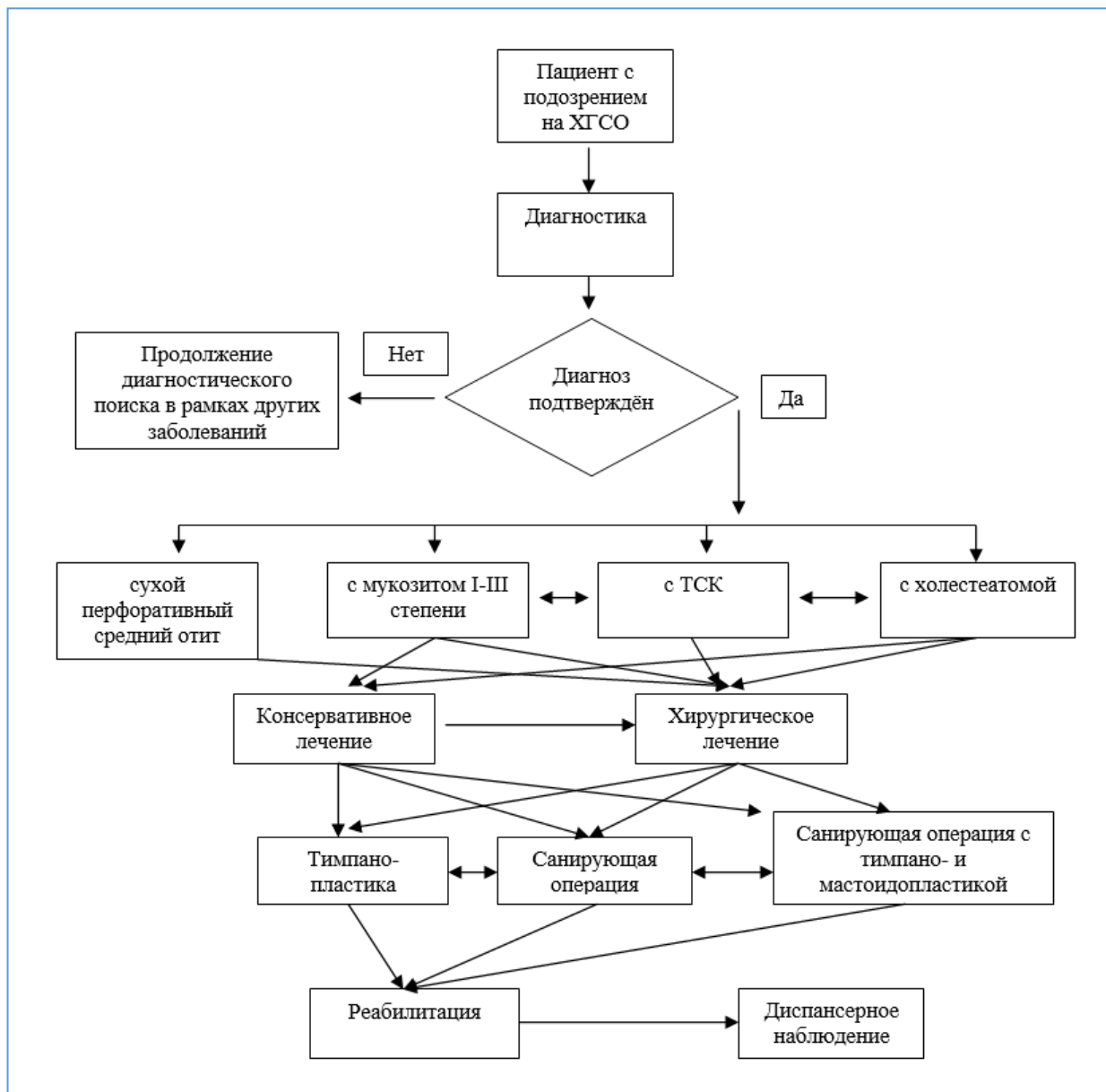
Данные клинические рекомендации разработаны с учетом следующих нормативно-правовых документов:

1. Порядок оказания медицинской помощи по профилю «оториноларингология»: Приказ Министерства здравоохранения РФ от 12 ноября 2012 г. № 905н «Об утверждении Порядка оказания медицинской помощи населению по профилю «оториноларингология».
2. Приказ от 9 апреля 2015 года № 178н «Об утверждении Порядка оказания медицинской помощи населению по профилю «сурдология-оториноларингология».
3. Приказ Министерства здравоохранения Российской Федерации (Минздрав России) от 2 октября 2019 г. N 824н «Об утверждении Порядка организации оказания высокотехнологичной медицинской помощи с применением единой государственной информационной системы в сфере здравоохранения».

Оценочными инструментами эффективности лечения являются наличие жалоб больных на снижение слуха и оторею, которые свидетельствуют об эффективности санации среднего уха; отоэндоскопия – указывающая на наличие анатомического результата (закрытие перфорации барабанной перепонки, отсутствие отореи, эпидермизацию в созданной послеоперационной полости); данные тональной пороговой аудиометрии – свидетельствующие о функциональном результате лечения или необходимости или возможности проведения реконструкции структур среднего уха при тугоухости I-III степени; данные КТ височных костей или МРТ – указывающие на санацию структур среднего уха или наличие воспалительной деструкции височной кости и холестеатомы; данные вестибулометрии – свидетельствующие о вестибулярной функции при фистулах лабиринта у больных ХГСО.

Приложение Б. Алгоритмы действий врача

Хронический гнойный средний отит:



Приложение В. Информация для пациента

Хронический гнойный средний отит (ХГСО) – заболевания, связанные с хроническим воспалительным процессом в среднем ухе, ведущие к прогрессирующему снижению слуха, экстра- и интракраниальным осложнениям (лабиринтиту, периферическому парезу лицевого нерва, менингиту, абсцессу головного мозга и тромбозу сигмовидного синуса) и снижению качества жизни (выделения из больного уха, его заложенность, боли в ухе и необходимость беречь ухо от попадания воды). Обычно заболевание начинается с острого среднего отита на фоне патологии полости носа, околоносовых пазух и носоглотки (искривление перегородки носа, хронический гипертрофический ринит, хронический синусит, хронический полипозный риносинусит, аденоиды и др.). Поэтому данные заболевания необходимо лечить для профилактики развития заболеваний в среднем ухе и эффективности их последующей реабилитации. По данным исследования слуха с помощью тональной пороговой аудиометрии у всех пациентов наблюдается различной степени тугоухость. В большинстве случаев нарушается проведение звука, реже и восприятие звука на поздних стадиях заболевания.

Пациенты лечатся и наблюдаются врачом-оториноларингологом и врачом-сурдологом-оториноларингологом.

У больных ХГСО во всех проводится хирургическое лечение для улучшения или сохранения слуха, санации воспалительного очага, профилактики тяжелых внутричерепных или лабиринтных осложнений, а также для улучшения качества жизни. Объем операций у данной группы пациентов может быть реконструктивный или saniрующей и зависит от распространения воспалительного процесса в среднем ухе. Чаще выраженные разрушения в среднем ухе наблюдаются при холестеатоме.

Реконструктивные (тимпаноластика) операции проводятся под местной или общей анестезией и имеют хорошую эффективность. Санирующие операции выполняются под общей анестезией из-за большого объема операции и направлены на прекращение воспалительного процесса.

При невозможности реабилитации слуха с помощью операции, она возможна методом слухопротезирования.

**Приложение Г1-ГN. Шкалы оценки, вопросники и другие оценочные
инструменты состояния пациента, приведенные в клинических
рекомендациях**